



Μοριοδοτείται από το Ινστιτούτο Επιστημονικών
Θεμάτων της Ε.Ο.Ο. 15 ΜΕΟ.
Επιπλέον μοριοδότηση των Πρακτικών

19^ο

ΠΕΡΙΦΕΡΕΙΑΚΟ ΣΥΝΕΔΡΙΟ
ΠΕΛΟΠΟΝΝΗΣΟΥ
ΚΑΙ ΔΥΤΙΚΗΣ ΕΛΛΑΔΟΣ

ΠΑΜΠΕΛΟΠΟΝΝΗΣΙΑΚΟ Οδοντιατρικό Συνέδριο

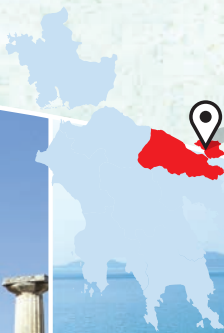
ΔΙΟΡΓΑΝΩΤΗΣ: ΟΔΟΝΤΙΑΤΡΙΚΟΣ ΣΥΛΛΟΓΟΣ ΚΟΡΙΝΘΙΑΣ

ΔΟΓΜΑΤΑ ΚΑΙ ΑΝΑΘΕΩΡΗΣΕΙΣ ΣΤΗΝ ΟΔΟΝΤΙΑΤΡΙΚΗ

28-30 ΙΟΥΝΙΟΥ 2019

ΛΟΥΤΡΑΚΙ

CLUB HOTEL LOUTRAKI CONFERENCE RESORT



Οργάνωση συνεδρίου
ΟΔΟΝΤΙΑΤΡΙΚΟ ΒΗΜΑ

Σκουφά 64 • 10680 Αθήνα • Τ. 210 3814939
email: odvima@otenet.gr • www.odvima.gr

Υπό την αιγίδα της Περιφέρειας Πελοποννήσου

GT GRADIENT
TECHNOLOGY



IPS e.max®

ZirCAD

Prime

Επαναπροσδιορισμός των ολοκεραμικών – με τεχνολογία διαβάθμισης – Gradient Technology:

Αισθητική υψηλών προδιαγραφών με 1200 MPa για όλες τις ενδείξεις *

**All ceramic,
all you need.**

zircadprime.ipsemax.com

* από μονήρεις στεφάνες έως γέφυρες 14 τεμαχίων

www.ivoclarvivadent.gr

Επίσημοι διανομείς:

Ελλάδα

Oral Vision

• Μάγερ 13 / 104 38 Αθήνα / τηλ: 210 77 55 900 /

• Τσιμισκή 34 / 546 23 Θεσσαλονίκη / τηλ: 2310 253 800 /

www.oralvision.gr

SADENT

• 1 γλμ Λεωφ. Μαρκοπούλου / 190 02 Παιανία / τηλ: 211 10 22 900 /

• Τετραπόλεως 4 / 115 27 Γουδή / τηλ: 210 77 77 608 /

• Ν. Τέλλογλου 7 / 546 36 Θεσσαλονίκη / τηλ: 2310 968 799 /

www.sadent.com

Κύπρου

Dentalcon

• Λ. Αναστασιάδη 1 / 2012 Λευκωσία / τηλ: 22 466 000 /

www.dentalcon.com.cy

ivoclar
vivadent®

passion vision innovation



Αγαπητοί συνάδελφοι,

Με ιδιαίτερη τιμή αναλαμβάνω και πάλι, μετά από 9 χρόνια, την ευθύνη της διοργάνωσης του Παμπελοποννησιακού συνεδρίου, ως πρόεδρος της Οργανωτικής Επιτροπής.

Το 19ο Παμπελοποννησιακό συνέδριο διεξάγεται σε μια μεταβατική περίοδο με εμφανείς τις επιπτώσεις της οικονομικής κρίσης στη στοματική υγεία του Ελληνικού πληθυσμού και στην επαγγελματική δραστηριότητα των Οδοντιάτρων της χώρας. Στα χρόνια που πέρασαν, η πρόοδος της έρευνας και της βιοτεχνολογίας ανέτρεψε εδραιωμένες πεποιθήσεις, κατέρριψε δογματικές αντιλήψεις και έφερε ραγδαίες αλλαγές στο γνωστικό περιεχόμενο και στις πρακτικές άσκησης της Οδοντιατρικής, που είναι πλέον μία από τις ταχύτερα αναπτυσσόμενες επιστήμες.

Ένα μεγάλο περιφερειακό συνέδριο οφείλει να μην ανακυκλώνει τα καθιερωμένα, αλλά να αξιοποιεί τα νέα δεδομένα και τις επιστημονικές εξελίξεις, συμβάλλοντας ουσιαστικά στη διεύρυνση των γνώσεων και των δεξιοτήτων των συνέδρων. Φιλοδοξούμε να πραγματοποιήσουμε ένα συνέδριο που να ανταποκρίνεται στους στόχους αυτούς.

Το πλούσιο κατευθυνόμενο πρόγραμμα που καταρτίσαμε σε συνεργασία με τον υπεύθυνο του Επιστημονικού προγράμματος Καθηγητή κ. Ηρακλή Καρκαζή, η ενδιαφέρουσα σύγχρονη και ευρεία θεματολογία του, η δυνατότητα πρακτικής εξάσκησης των συμμετεχόντων στις νέες τεχνικές και η συμμετοχή εισηγητών αναγνωρισμένου κλινικού και ακαδημαϊκού επιστημονικού κύρους, θεωρούμε ότι εγγυώνται την επιτυχία του. Ιδιαίτερη θέση θα έχουν ελεύθερες ανακοινώσεις και επιτοίχιες επιδείξεις νέων, αλλά και παλαιότερων καταξιωμένων συναδέλφων.

Η Κορινθία διαθέτει σπάνιους αρχαιολογικούς θησαυρούς, περιοχές ιδιαίτερου φυσικού κάλλους, άριστες συγκοινωνιακές υποδομές που την καθιστούν προάστιο της πρωτεύουσας, ενώ αποτελεί γνωστό και επιλέξιμο τουριστικό και συνεδριακό προορισμό. Ο Οδοντιατρικός Σύλλογος Κορινθίας έχει προγραμματίσει ενδιαφέρουσες δραστηριότητες για τα συνοδά μέλη και τους συνέδρους κατά τη διάρκεια του τριήμερου διεξαγωγής του συνεδρίου μας, ώστε να σας εξασφαλίσει μια ευχάριστη και αξέχαστη διαμονή. Σας προσκαλώ να παρακολουθήσουμε ένα ξεχωριστό συνέδριο, να απολαύσουμε μαζί ένα τριήμερο γνώσης, αναψυχής και διαφυγής από την καθημερινότητα.

Σας περιμένουμε όλους!

Επαμεινώνδας Κατσούλας


Πρόεδρος Οδοντιατρικού Συλλόγου Κορινθίας



ΑΝΑΓΝΩΡΙΣΜΕΝΟΣ ΗΓΕΤΗΣ

στην Καθοδηγούμενη Οστική Αναγέννηση

Με παραπάνω από 15 χρόνια κλινικών αποτελεσμάτων, οι μεμβράνες **Cytoplast Titanium Reinforced d-PTFE** άντεξαν το **τεστ του χρόνου**. Εκτός από την εισαγωγή του d-PTFE στην οδοντιατρική αγορά, πρωτοποριακά προϊόντα όπως η Regentex επιφάνεια, η ultra-λεπτή μεμβράνη Ti-150 και η νέα μεμβράνη T² " με φερά" αποδεικνύουν τη δέσμευσή μας στη συνεχή βελτίωση στον τομέα της καθοδηγούμενης οστικής αναγέννησης. Σε συνεργασία με καταξιωμένους κλινικούς, συνεχίζουμε να σχεδιάζουμε και να αναπτύσσουμε πρωτοποριακές λύσεις για τη βελτίωση της προβλεψιμότητας και της χειρουργικής απόδοσης. Επισκεφτείτε την ιστοσελίδα www.osteogenics.com για περισσότερες πληροφορίες στις τεχνικές GBR.



Το παραδοσιακό πλαίσιο, σε συνδυασμό με τις λεπτές και στρατηγικά τοποθετημένες ράβδους πτανίου, έχει πάνω από 25 χρόνια κλινικής ιστορίας κι επιτυχημένης χρήσης στη GBR

- ▶ Λιγότερος όγκος πτανίου επιτρέπει μεγαλύτερη ευελιξία στη διαμόρφωση και στην τοποθέτηση
- ▶ Λεπτή, ελαφριά μεμβράνη, εύκολη στη διαμόρφωση, συμμορφούμενη ως προς τους μαλακούς ιστούς
- ▶ Σκελετός πτανίου Grade 1, διαμορφώνεται εύκολα τρισδιάστατα, δεν έχει μνήμη, επιτρέποντας έτσι την παθητική εφαρμογή

Ronda M, Rebaudi A, Torelli L, Stacchi C. Expanded vs. dense polytetrafluoroethylene membranes in vertical ridge augmentation around dental implants: a prospective randomized controlled clinical trial. *Clin. Oral Implants Res.* 2014 Jul;25(7):859-66.

Urban IA, Lozada JL, Jovanovic SA, Nagursky H, Nagy K. Vertical Ridge Augmentation with Titanium-Reinforced, Dense-PTFE Membranes and a Combination of Particulated Autogenous Bone and Anorganic Bovine Bone-Derived Mineral: A Prospective Case Series in 19 Patients. *Int J Oral Maxillofac Implants.* 2014 Jan-Feb;29(1):185-93.



Στο χώρο των ιατροβιολογικών επιστημών, η παγκόσμια συνεδριακή δράση είναι πλέον γιγαντιαία. Σύμφωνα με κάποιες εκτιμήσεις η δράση αυτή υπολογίζεται σε τουλάχιστον εκατό χιλιάδες εκδηλώσεις κατ' έτος σε όλα τα μήκη και πλάτη του πλανήτη.

Σε αντιδιαστολή με τις τεράστιες διεθνείς επιστημονικές εκδηλώσεις όπου η ατομική επιστημονική υπόσταση συχνά εξαφανίζεται, μικρής έκτασης συνεδριακές δράσεις τοπικού χαρακτήρα, φαίνεται να προσφέρουν αμεσότερο και ουσιαστικότερο επιστημονικό διάλογο και αντίλογο.

Αποτελεί ιδιαίτερη τιμή, η για τρίτη φορά ανάθεση της επιστημονικής ευθύνης του πετυχημένου αυτού θεσμού που λέγεται Παμπελοποννησιακό Συνέδριο.

Ευγενής φιλοδοξία και πάλι, η διαμόρφωση ενός προγράμματος που να εξυπηρετεί τους κεντρικούς στόχους που έχουν τεθεί. Στρογγυλά τραπέζια, εισηγήσεις, πρακτικά σεμινάρια και ελεύθερες ανακοινώσεις σε ένα ευρύ φάσμα της σύγχρονης οδοντιατρικής επιστήμης, ελπίζουμε να καλύψουν τις ανάγκες όλων των συνέδρων.

Τέλος και φέτος η προσπάθεια επιβράβευσης νέων και φερέλπιδων επιστημόνων θα συνεχισθεί με την απονομή του βραβείου καλύτερης ελεύθερης ανακοίνωσης και καλύτερου e-poster στη μνήμη του Ιωάννη Καρκαιζούλη Σας περιμένουμε στους υπέροχους χώρους του Club Hotel Casino του Λουτρακίου για ένα ευχάριστο και επιστημονικά παραγωγικό τριήμερο.

Με συναδελφικούς χαιρετισμούς

Ηρακλής Καρκαζής

Καθηγητής ΕΚΠΑ

Οργανωτική Επιτροπή

Πρόεδρος:

Κατσούλας Επαμεινώνδας (Πρόεδρος Ο.Σ. Κορινθίας)

Μέλη:

Αποστολάκος Ηλίας (Πρόεδρος Ο.Σ. Λακωνίας)

Γαλανόπουλος Αλέκος (Πρόεδρος Ο.Σ. Ηλείας)

Γιαλαμάς Παναγιώτης (Πρόεδρος Ο.Σ. Αρκαδίας)

Θεοδωροπούλου Γεωργία (Πρόεδρος Ο.Σ. Μεσσηνίας)

Κωταντούλας Κωνσταντίνος (Πρόεδρος Ο.Σ. Αιτωλοακαρνανίας)

Μουτούσης Γεώργιος (Πρόεδρος Ο.Σ. Αχαΐας)

Παπαδημόπουλος Δημήτριος (Πρόεδρος Ο.Σ. Αργολίδας)

Τσιτσέλης Ιωάννης (Πρόεδρος Ο.Σ. Αργιφίου)

Παπαγεωργίου Κονδυλία (Αντιπρόεδρος Δ.Σ. Ο.Σ. Κορινθίας)

Βουδούρης Ηρακλής (Γραμματέας Δ.Σ. Ο.Σ. Κορινθίας)

Κυριακόπουλος Αλέξανδρος (Ταμίας Δ.Σ. Ο.Σ. Κορινθίας)

Γαβριήλ Παναγιώτης (Μέλος Δ.Σ. Ο.Σ. Κορινθίας)

Μηλίτσος Ιωάννης (Μέλος Δ.Σ. Ο.Σ. Κορινθίας)

Σμαράγδας Ηλίας (Μέλος Δ.Σ. Ο.Σ. Κορινθίας)

Κατσούλας Βασίλειος (Μέλος Σ.Δ. της ΕΟΟ)

Λιάπης Γεώργιος (Εκπρόσωπος στην ΕΟΟ)

Γιαννέλης Γεώργιος (Μέλος Ο.Σ. Κορινθίας)

Υπεύθυνος Επιστημονικού Προγράμματος:

Καρκαζής Ηρακλής Καθηγητής ΕΚΠΑ

Επιτροπή αξιολόγησης Ελεύθερων Ανακοινώσεων:

Ιατρού Ιωάννης, Ομότιμος Καθηγητής Στοματικής και Γναθοπροσωπικής Χειρουργικής ΕΚΠΑ

Γιαννέλης Γεώργιος, Οδοντίατρος, Ειδικευθείς στην Περιοδοντολογία DDS, MSc, Dip. Perio, FRCDC, DABP

Σμαράγδας Ηλίας, DDS, Οδοντίατρος Ειδικευθείς στην Περιοδοντολογία, Πανεπιστήμιο Columbia ΗΠΑ



Το τριήμερο επιστημονικό πρόγραμμα μοριοδοτείται από το Σ.Ε.Ε.Ο. της Ε.Ο.Ο.

Μόρια Επαγγελματικής Επιμόρφωσης Οδοντιάτρων (Μ.Ε.Ε.Ο.): 15

Χορηγούνται επιπλέον Μ.Ε.Ε.Ο. για την παρακολούθηση των πρακτικών σεμιναρίων.

Οι συμμετέχοντες από άλλον Νομό λαμβάνουν επιπρόσθετα ένα (1) Μ.Ε.Ε.Ο ανά ημέρα παρακολούθησης.

Η λάμψη της τέχνης



BRILLIANT EverGlow[®]

Υπομικροϋβριδική σύνθετη ρητίνη γενικής χρήσης

- Εξαιρετική δυνατότητα στίλβωσης και μακροχρόνια λάμψη
- Αισθητικές αποκαταστάσεις μίας απόχρωσης
- Ιδανικός χειρισμός μέσω λείας υφής
- Καλή διαβρεξιμότητα στην επιφάνεια του δοντιού





ΕΛΛΗΝΙΚΗ ΕΝΔΟΔΟΝΤΙΚΗ ΕΤΑΙΡΕΙΑ
HELLENIC SOCIETY OF ENDODONTICS



8^ο Πανελλήνιο Περιφερειακό Συνέδριο Ενδοδοντίας

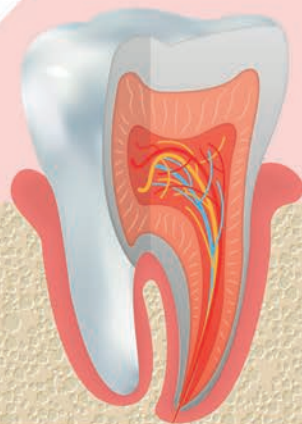
Η Ενδοδοντία σήμερα: Αποκάλυψη τώρα!

27-28
Σεπτεμβρίου 2019

Με τη συνδιοργάνωση της Περιφέρειας Πελοποννήσου

Θεματολογία

- Επιτυχία-Αποτυχία της Ε.Θ.
- Επανάληψη ενδοδοντικής θεραπείας
- Καθορισμός μήκους εργασίας
- Διεύρυνση ρ.σ. με μηχανοκίνητα συστήματα ή με εργαλεία χειρός
- Μέθοδοι έμφραξης ρ.σ.
- Ενδοπεριοδοντικά προβλήματα
- Ενδοδοντική θεραπεία σε δόντια με αδιάπλαστο ακρορριζίο
- Διακλυσμοί ρ.σ.
- Φάρμακα στην Ενδοδοντία
- Αντιμετώπιση ιατρογενών προβλημάτων
- Αποκατάσταση μύλης ΕΘ δοντιών
- Συνεργασία οδοντιάτρου με ειδικό



Το συνέδριο μοριοδοτείται από την Ελληνική Οδοντιατρική Ομοσπονδία

Καλαμάτα, Συνεδριακό Κέντρο Ξενοδοχείου Elite City Resort

Conference Secretariat: FOCUS ON HEALTH Ltd
16, Ioannou Gennadiou str. • 11521 Athens, Greece
• T: +30 210 7223046 • F: +30 210 7223220
• e-mail: info@focusonhealth.gr • www.focusonhealth.gr

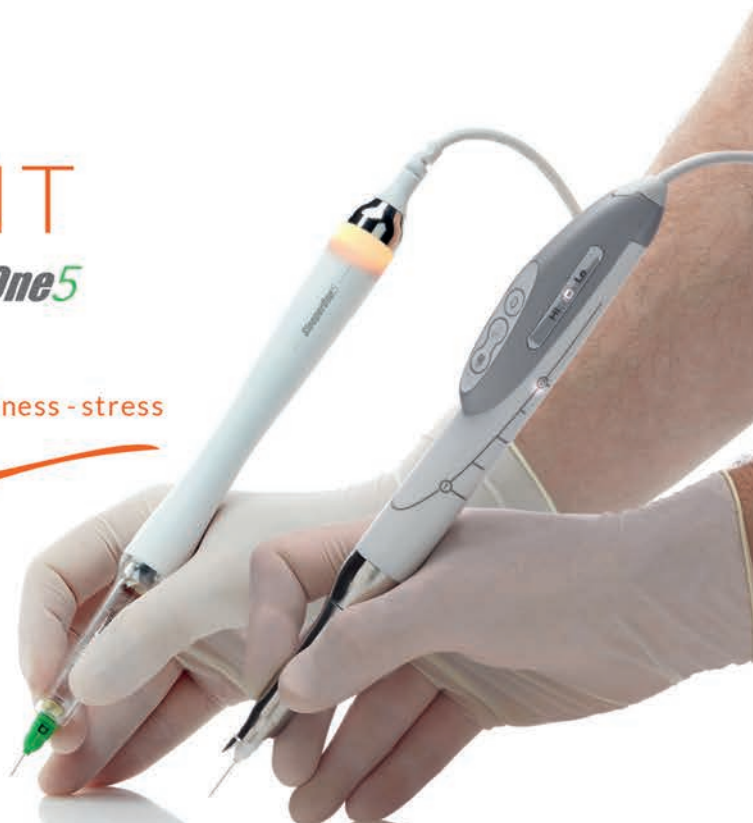DENTAL HI TEC

100%
EFFICIENT

QuickSleeper5 *SleeperOne5*

pain - collateral numbness - stress
Zero

Electronic
injection
pens to perform
osteocentral
anesthesia
for children
and adolescents



Dental Expert - Άννα Ελμάογλου Ε.Π.Ε.

Φειδιππίδου 30, 11527, Αθήνα

Τηλ.: 210 7770739, 210 7770749 • Φαξ: 210 7770716

email: anna@dental-expert.gr

Ομιλητές Επιστημονικού Προγράμματος

Dr. Choukroun Joseph

Pain Clinic Nice France

Αγγελόπουλος Χρήστος

Αναπληρωτής Καθηγητής, Εργαστήριο της Οδοντοφατνιακής Χειρουργικής, Εμφυτευματολογίας και Ακτινολογίας, Τμήμα Οδοντιατρικής του Α.Π.Θ.

Αθανασίου Αθανάσιος

Εκτελεστικός Κοσμήτορας και Καθηγητής Ορθοδοντικής του Τμ. Οδοντιατρικής του Ευρωπαϊκού Πανεπιστημίου Κύπρου

Ανδρέουπουλος Ηλίας

DDS, MSc, Ειδικός Ορθοδοντικός

Ανδρικοπούλου Εβίτα

Οδοντίατρος, Ειδικευθείσα στην Προσθετική ΕΚΠΑ

Ανδρισάκης Παναγιώτης

Οδοντίατρος, Ειδικευθείς στην Προσθετική, Επιστημονικός συνεργάτης ΕΚΠΑ

Αντωνιάδου Μαρία

Επίκουρη Καθηγήτρια Οδοντικής Χειρουργικής ΕΚΠΑ

Αραποστάθης Κωνσταντίνος

Επίκουρος Καθηγητής Παιδοδοντιατρικής ΑΠΘ

Βάρδας Εμμανουήλ

Επίκουρος Καθηγητής Νοσοκομειακής Οδοντιατρικής ΕΚΠΑ

Βασιλόπουλος Σπυρίδων

Επίκουρος Καθηγητής Περιοδοντολογίας ΕΚΠΑ

Γεωργοπούλου Μαρία

Καθηγήτρια Ενδοδοντίας ΕΚΠΑ

Γιαννέλης Γεώργιος

Οδοντίατρος, Ειδικευθείς στην Περιοδοντολογία DDS, MSc, Dip. Perio, FRCDC, DABP

Γονίδης Θεόδωρος

DDS, CDT, Msc, Ειδικευθείς στην Προσθετική ΕΚΠΑ

Δαλαμπίρας Στυλιανός

Ομότιμος Καθηγητής Στοματικής και Γναθοπροσωπικής Χειρουργικής ΑΠΘ

Δαμουλής Πέτρος

Οδοντίατρος, ειδικευθείς στην Περιοδοντολογία (Tufts), Διδάκτωρ του Πανεπιστημίου Harvard

Δασκαλόπουλος Αργύριος

Υποψήφιος Διδάκτορας, Εργαστήριο Στοματολογίας ΕΚΠΑ

Δέδε Μαρία

Υποψήφια διδάκτωρ, Επιστημονική συνεργάτις του Τμήματος Ενδοδοντίας, Οδοντιατρική Σχολή Carl Gustav Carus, TU Dresden

Δοντά Αικατερίνη

Αναπληρώτρια Καθηγήτρια Διαγνωστικής και Ακτινολογίας Στόματος ΕΚΠΑ

Δουβίτσας Γεράσιμος

Αναπληρωτής Καθηγητής Οδοντικής χειρουργικής ΕΚΠΑ

Εμμανουήλ Ιωάννης

Αναπληρωτής Καθηγητής Οδοντικής και Ανωτέρας Προσθετικής ΑΠΘ

Ζερβάκη Αγάπη

Οδοντίατρος, MSc Ενδοδοντίας ΕΚΠΑ

Ηλιάδης Γεώργιος

Καθηγητής Βιοϋλικών ΕΚΠΑ

Ιατρού Ιωάννης

Ομότιμος Καθηγητής Στοματικής και Γναθοπροσωπικής Χειρουργικής ΕΚΠΑ

Καϊτσας Βασίλειος

Εντεταλμένος Καθηγητής Οδοντιατρικής Σχολής στο Πανεπιστήμιο της Genova

Καλογερόπουλος Κωνσταντίνος

Οδοντίατρος, Ειδικευθείς στην Ενδοδοντία ΕΚΠΑ

Καλύβας Δήμος

Αναπληρωτής Καθηγητής Στοματικής και Γναθοπροσωπικής Χειρουργικής, ΕΚΠΑ

Καμπέρος Γεώργιος

Οδοντίατρος, Ειδικευθείς στην Χειρουργική του Στόματος ΕΚΠΑ

Καπαρού Αμαλία

Οδοντίατρος, Ειδικευθείσα στην Χειρουργική του Στόματος ΕΚΠΑ

Καρκαζής Ηρακλής

Καθηγητής Κινητής Προσθετικής ΕΚΠΑ

Καρούσης Ιωάννης

Αναπληρωτής Καθηγητής Περιοδοντολογίας ΕΚΠΑ

Κατσούλας Βασίλειος

Οδοντίατρος, ΜΤΠΧ Πρόγραμμα Κλινικής ΣΓΠΧ ΕΚΠΑ

Κοσιώνη Αναστασία

Αναπληρώτρια Καθηγήτρια Γηροδοντιατρικής ΕΚΠΑ

Κουτσά Βασιλική

Οδοντίατρος ειδικευθείσα στην Παιδοδοντία, επισημ. συνεργ. κλινικής Παιδοδοντιατρικής ΕΚΠΑ

Κωνσταντίνιδης Χρήστος

Οδοντίατρος, Ειδικευθείς στην Προσθητική ΕΚΠΑ

Κωταντούλα Γεωργία

Ορθοδοντικός, Ειδικευθείσα στο Πανεπιστήμιο Ha-dassah, Ισραήλ, Επιστημονική συνεργάτις ΕΚΠΑ

Λεβέντης Μηνάς

Οδοντίατρος Ειδικευθείς στην Παθολογία Στόματος με κατεύθυνση Χειρουργική Στόματος Οδοντιατρική ΕΚΠΑ

Λιακάκη Χαριέττα

Συμβουλευτική Ψυχολόγος MSc

Μαδιανός Φοίβος

Καθηγητής Περιοδοντολογίας ΕΚΠΑ, πρόεδρος Οδοντιατρικής Σχολής ΕΚΠΑ

Μακρής Νικόλαος

DDS, MSc, PhD Οδοντίατρος, Ειδικευθείς στην Ακτινολογία Στόματος

Μανταλενάκης Κωνσταντίνος

Στοματικός και Γναθοπροσωπικός Χειρουργός, MSc Lasers Παν/μιο Βιέννης, Διδάκτωρ ΕΚΠΑ

Νακοπούλου Κλεοπάτρα

BSc DDS, MSc, PhD, Οδοντίατρος Ειδικευθείσα στην Περιοδοντολογία

Νικητάκης Νικόλαος

Καθηγητής Στοματολογίας ΕΚΠΑ

Νταμπαράκης Νικόλαος

Αναπληρωτής Καθηγητής Εργαστήριο Οδοντοφτιατρικής Χειρουργικής, Χειρουργικής Εμφυτευματολογίας και Ακτινολογίας ΑΠΘ

Οικονόμου Ηλίας

Οδοντίατρος, ΜΤΠΧ Πρόγραμμα Κλινικής Περιοδοντολογίας ΕΚΠΑ

Ουλής Κωνσταντίνος

Ομότιμος Καθηγητής Παιδοδοντιατρικής ΕΚΠΑ

Παλάντζα Ειρήνη

Οδοντίατρος, ΜΤΠΧ Πρόγραμμα Κλινικής Προσθητικής ΕΚΠΑ

Παξιμαδά Χαρίκλεια

Επίκουρη Καθηγήτρια Οδοντικής Χειρουργικής ΕΚΠΑ

Παπαδογεωργάκης Νικόλαος

Ομότιμος Καθηγητής Στοματικής και Γναθοπροσωπικής Χειρουργικής ΕΚΠΑ

Παπαδόπουλος Τριαντάφυλλος

Καθηγητής Βιοϋλικών ΕΚΠΑ

Παράσχος Ανδρέας

Οδοντίατρος, Ειδικευθείς στην Περιοδοντολογία Πανεπιστημίου TUFTS, ΗΠΑ

Πελεκάνος Σταύρος

Οδοντίατρος, τ. Επίκουρος Καθηγητής Προσθητολογίας ΕΚΠΑ

Περισανίδης Χρήστος

Καθηγητής Στοματικής και Γναθοπροσωπικής Χειρουργικής ΕΚΠΑ

Ποδαρόπουλος Λεωνίδας

Οδοντίατρος Ειδικευθείς στη Χειρουργική Στόματος, Πανεπιστήμιο Sheffield, Ηνωμένου Βασιλείου

Πολυχρονάκης Νικόλαος

Επίκ. Καθηγητής Κινητής Προσθητικής ΕΚΠΑ

Πουλόπουλος Αθανάσιος

Αναπληρωτής Καθηγητής Εργαστηρίου Στοματολογίας, Οδοντιατρικής Σχολής Α.Π.Θ

Προύντζος Αλέξανδρος

Οδοντίατρος, MSc Ειδικευθείς στην Ενδοδοντία ΕΚΠΑ

Ραχιώτης Χρήστος

Αναπληρωτής Καθηγητής Οδοντικής Χειρουργικής Οδοντιατρικής Σχολής ΕΚΠΑ

Σκλαβούνου Αλεξάνδρα

Καθηγήτρια Στοματολογίας ΕΚΠΑ

Ομιλητές Επιστημονικού Προγράμματος

Σμαράγδας Ηλίας

DDS, Οδοντίατρος Ειδικευθείς στην Περιοδοντολογία, Πανεπιστήμιο Columbia ΗΠΑ

Σπανού Αλεξάνδρα

Οδοντίατρος, Ειδικευθείσα στη Χειρουργική Στόματος, Διδάκτωρ Πανεπιστημίου Freiburg

Συκαράς Νικήτας

Επίκουρος Καθηγητής Κινητής Προσθετικής ΕΚΠΑ

Τζώρτζης Γεώργιος

ΣΓΠΧ, MSc University of Pretoria, Διευθυντής Τμήματος Στοματικής και Γναθοπροσωπικής Χειρουργικής, ΓΝ Τρίπολης

Τολίδης Κοσμάς

DDs, Msc, PhD, LSO, Καθηγητής Οδοντικής Χειρουργικής ΑΠΘ

Τσίρλης Αναστάσιος

Καθηγητής Οδοντοφανιακής Χειρουργικής, Εμφυτευματολογίας και Ακτινολογίας του Οδοντιατρικού Τμήματος ΑΠΘ

Τσιώτου Αδελαΐς

Αναισθησιολογός τ. Διευθύντρια Νοσ. Παίδων «Π. & Α. Κυριακού» Νοσ. Ιασώ Παίδων

Τσουκάκη Μαρίνα

Οδοντίατρος, Ειδικευθείσα στην Περιοδοντολογία, DDS, Msc ΑΠΘ

Χριστόπουλος Παναγιώτης

Επίκουρος Καθηγητής Στοματικής και Γναθοπροσωπικής Χειρουργικής ΕΚΠΑ

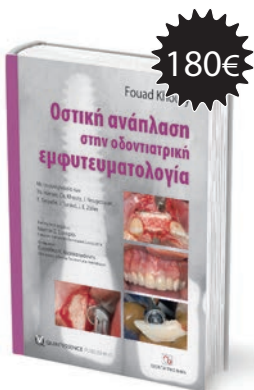Οστική ανάπλαση στην οδοντιατρική εμφυτευματολογία

Το παγκόσμιο best seller του **Fouad Khoury** τώρα και στα ελληνικά

Επιστημονική επιμέλεια: Νικήτας Σ. Συκαράς
Επίκουρος Καθηγητής Οδοντιατρικής Σχολής ΕΚΠΑ

Μετάφραση: Ευστάθιος Κ. Καρατζογιάννης
Οδοντίατρος, Διδάκτωρ Πανεπιστημίου Χαϊδελβέργης

Το βιβλίο Οστική ανάπλαση στην οδοντιατρική εμφυτευματολογία αποτελεί σημείο αναφοράς για κάθε εμφυτευματολόγο, γναθοχειρουργό και, φυσικά, για κάθε οδοντίατρο που ενδιαφέρεται για το συγκεκριμένο επιστημονικό πεδίο.



Ακίνητη Προσθετική

Παύλος Γαρέφης Ομότιμος καθηγητής ΑΠΘ

Λειτουργία και αισθητική στις μεταλλοκεραμικές και ολοκεραμικές αποκαταστάσεις

- Κλινικές διαδικασίες
- Συνεργασία με το οδοντοτεχνικό εργαστήριο

Στην καθημερινή κλινική πράξη ο οδοντίατρος, αντιμετωπίζοντας έναν ασθενή που χρειάζεται προσθετική αποκατάσταση, πρέπει αφενός να «ανιχνεύσει» τις πραγματικές του ανάγκες και αφετέρου να υλοποιήσει μια προσθετική αποκατάσταση που να ανταποκρίνεται στις σύγχρονες απαιτήσεις λειτουργίας, αισθητικής και μακράς πρόγνωσης.



ΟΔΟΝΤΙΑΤΡΙΚΟ ΒΗΜΑ

Σκουφά 64, 106 80 Αθήνα, Τηλ. 210 3814 939, www.odvima.gr, e-mail: odvima@otenet.gr



COMPETENCE IN ESTHETICS

Το διεθνές συνέδριο
στην Αισθητική Οδοντιατρική

[SAVE THE
DATE]

ΒΟΥΔΑΠΕΣΤΗ

15-16 Νοεμβρίου 2019

Διεθνώς αναγνωρισμένοι ειδικοί θα μιλήσουν για την **αισθητική οδοντιατρική**, τον **ψηφιακό σχεδιασμό χαμόγελου** και την **τεχνολογία CAD/CAM**.

Πρόεδρος: Dr. Pál Gerlóczy

Ομιλητές, Παρασκευή 15 Νοεμβρίου:

Prof. Stavros Pelekanos (GR), Ioannis Tampakos (GR), Dr. Omar Hamid (AT), Prof. Dr. Thomas Bernhart (AT), Dr. Rafael Piñeiro Sande (ES), Dr. Ronaldo Hirata (USA), Assoc. Prof. Marko Jakovac (HR), Michele Temperani (IT)

Ομιλητές, Σάββατο 16 Νοεμβρίου:

Dr. Janos Grosz (HU), Lorant Stumpf (HU), Prof. Dr. Petra Gierthmühlen (DE), Dr. Luis Cuadrado De Vincente (ES), MUDr. Petr Hajný (CZ), Dr. Dan Lazar (RO), Dr. Ivan Puljić (HR), Davor Marković (BIH), Florin Stoboran (RO)

Τοποθεσία: Συνεδριακό Κέντρο Βουδαπέστης | Jagelló út 1-3 |

H-1123 Budapest | Ουγγαρία

Γλώσσα Συνεδρίου: Αγγλικά

Το «Οδοντιατρικό Βήμα» σε συνεργασία με την Ivoclar Vivadent προσφέρει σε έναν **τυχερό** που θα παρακολουθήσει τις εργασίες του 19ου Παμπελοποννησιακού Οδοντιατρικού Συνεδρίου τη δυνατότητα να ταξιδέψει στη Βουδαπέστη και να παρακολουθήσει **εντελώς δωρεάν** το Διεθνές Συνέδριο για την Αισθητική Οδοντιατρική της Ivoclar Vivadent που θα πραγματοποιηθεί στις 15 και 16 Νοεμβρίου 2019 στο συνεδριακό κέντρο της Βουδαπέστης. Το πακέτο δώρου καλύπτει τη διαμονή, τα αεροπορικά εισιτήρια και το κόστος εγγραφής στο συνέδριο.

*Δικαίωμα συμμετοχής στον διαγωνισμό έχουν οι σύνεδροι (οδοντίατροι/μεταπτυχιακοί φοιτητές), οι οποίοι έχουν τακτοποιήσει οικονομικά την εγγραφή τους στο συνέδριο. Η κλήρωση θα πραγματοποιηθεί κατά τη διάρκεια του συνεδρίου. (Διευκρινίζεται ότι η αξία του ταξιδιού δεν μπορεί να εξαργηρωθεί με χρηματικό αντίτιμο ή με δωρεά σε προϊόντα ή εξοπλισμό της εταιρείας).



ΟΔΟΝΤΙΑΤΡΙΚΟ ΒΗΜΑ

ivoclar
vivadent®
passion vision innovation

Επανεπέμβαση στην Ενδοδοντία

Επιστημονική επιμέλεια - Μετάφραση:

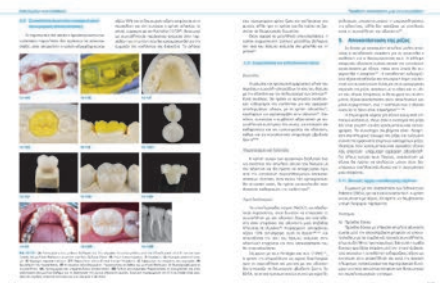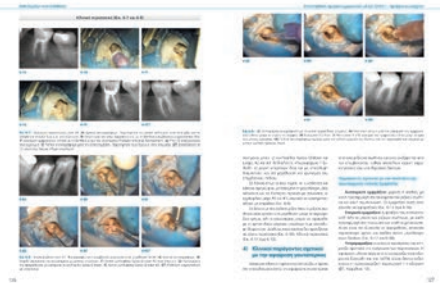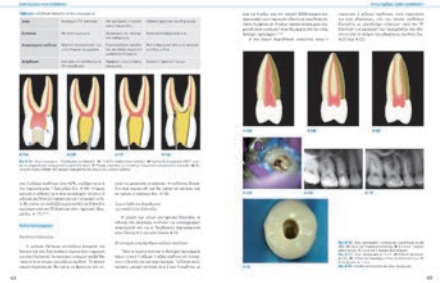

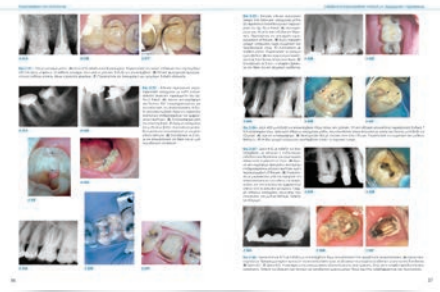Μαρία Γεωργοπούλου Καθηγήτρια ΕΚΠΑ
Αλέξανδρος Προύντζος DDS, MSc Ενδοδοντίας

Αυτό το βιβλίο βοηθά τους επαγγελματίες της στοματικής υγείας να περιηγηθούν με επιτυχία σε κάθε στάδιο της ενδοδοντικής επαναθεραπείας ξεκινώντας από την κατανόηση των ενδείξεων για την επανάληψη της θεραπείας και φτάνοντας στην βέλτιστη επανέμφραξη του ριζικού σωλήνα. Έχοντας την υπογραφή μιας ομάδας έμπειρων ειδικών, αυτό το εξαιρετικό βιβλίο διερευνά τις διάφορες επιλογές και προσεγγίζει επαναθεραπείες και βασίζεται σε στοιχεία από τη βιβλιογραφία και την εμπειρία από την κλινική πράξη για να κάνει συστάσεις για τα πιο προβλέψιμα πρωτόκολλα και τεχνικές.

Οι συγγραφείς αναλύουν τις παραμέτρους για την αρχική επιτυχία στην ενδοδοντική θεραπεία και παρουσιάζουν τα νέα υλικά και εργαλεία, καθώς και τα τεχνολογικά μέσα που είναι διαθέσιμα για την επανάληψη της ενδοδοντικής θεραπείας. Καλύπτουν τη διαχείριση των επιπλοκών κατά την πρώτη θεραπεία, με έμφαση στη σωστή εκ νέου πρόσβαση στους ριζικούς σωλήνες, ακόμη και όταν αυτοί είναι ενασβετισμένοι.

Κυκλοφόρησε από τις εκδόσεις «Quintessence» το 2014

ΣΕΛΙΔΕΣ: 334, ΤΙΜΗ: €150



ΟΔΟΝΤΙΑΤΡΙΚΟ ΒΗΜΑ

Σκουφά 64, 106 80 Αθήνα, Τηλ. 210 3814 939, www.odvima.gr, e-mail: odvima@otenet.gr



Αναστάσιος Τσίρλης
Καθηγητής ΑΠΘ

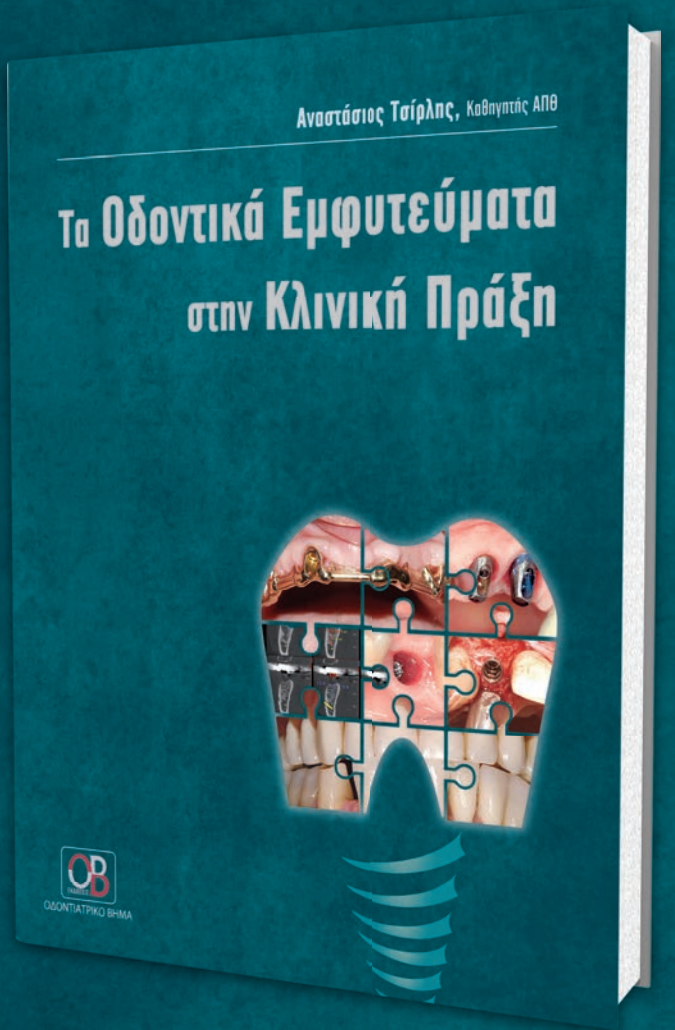Τα Οδοντικά Εμφυτεύματα στην Κλινική Πράξη

©2017, ΣΕΛΙΔΕΣ: 408, ΤΙΜΗ: €110

Τα οστεοενσωματούμενα οδοντικά εμφυτεύματα αποτελούν σήμερα μια σοβαρά υπολογίσιμη λύση για την αντιμετώπιση των οδοντικών προβλημάτων τόσο από πλευράς λειτουργικότητας όσο και από πλευράς αισθητικής.

Το βιβλίο αυτό γράφτηκε στο πλαίσιο μιας προσπάθειας ανάδειξης της συμβολής του τομέα των οδοντικών εμφυτευμάτων στην αντιμετώπιση και την αποκατάσταση οδοντικών ελλείψεων, μέσα από την παρουσίαση ρεαλιστικών κλινικών περιστατικών που καλύπτουν, σε μεγάλο βαθμό, τις πλέον πιθανές και κατά περιοχή περιπτώσεις οι οποίες χρήζουν εμφυτευματικής αποκατάστασης. Ως κλινικός οδηγός, απευθύνεται σε όλους τους οδοντίτρους που ασχολούνται με την Εμφυτευματολογία, παρουσιάζοντας αντιπροσωπευτικά κλινικά περιστατικά στα οποία περιγράφονται όλες οι βασικές ενέργειες, από τον αρχικό σχεδιασμό μέχρι το τελικό αποκαταστατικό αποτέλεσμα.

Ακόμα μεγαλύτερη έμφαση δίνεται στις χειρουργικές διαδικασίες και κατευθύνσεις κατά περίπτωση, αλλά και στις ειδικές χειρουργικές τεχνικές



ήμεσης αποκατάστασης, αφού το χειρουργικό στάδιο με τον προεχειριστικό του σχεδιασμό αποτελεί αναμφισβήτητα το πιο σημαντικό κομμάτι στη θεραπεία με οδοντικά εμφυτεύματα και έχει τη μεγαλύτερη ευθύνη όσον αφορά την έκβαση του θεραπευτικού αποτελέσματος.

Το περιεχόμενο του βιβλίου είχε ως κατευθυντήριες γραμμές την τήρηση των σχετικών και απόλυτων αντενδείξεων σε σχέση με το ιατρικό ιστορικό, την εναρμόνιση των ενδείξεων σε συνάρτηση με το οδοντικό πρόβλημα, το σωστό σχεδιασμό για μια επιβίβη τελική αποκατάσταση στο πλαίσιο πάντα του καλύτερου δυνατού συνδυασμού διάρκειας, προβλεψιμότητας, λειτουργικότητας και αισθητικής, και την τήρηση όλων των κανόνων της χειρουργικής δοντολογίας μέσω της αυστηρής εφαρμογής των χειρουργικών πρωτοκόλλων.

Στο βιβλίο παρουσιάζεται μεγάλος αριθμός περιστατικών από το προσωπικό αρχείο του συγγραφέα, σε μια προσπάθεια να αξιολογηθούν τα θεραπευτικά αποτελέσματα σε σημαντικό βάθος χρόνου, έως και 15 ετών, που άλλωστε αποτελεί και το μοναδικό αξιόπιστο κριτήριο για την επιτυχία μιας θεραπείας με οδοντικά εμφυτεύματα.



ΟΔΟΝΤΙΑΤΡΙΚΟ ΒΗΜΑ

Σκουφά 64, 106 80 Αθήνα, Τηλ. 210 3814 939, www.odvima.gr, e-mail: odvima@otenet.gr

Παρασκευή 28 Ιουνίου 2019

09.00-10.00 **Προσέλευση- Εγγραφές**

Α΄ ΑΙΘΟΥΣΑ (TULIP ROOM)

12.00-14.30 **1η ΣΥΝΕΔΡΙΑ** Προεδρεύοντες: Π. Γιαλαμάς - Κ. Παπαγεωργίου

ΘΕΜΑΤΙΚΗ ΕΝΟΤΗΤΑ: ΕΝΔΟΔΟΝΤΙΑ

12.00-13.00 Ενδοδοντική Επανεπέμβαση: από την Απόφαση στην Υλοποίηση.

Γεωργοπούλου Μαρία, Προύντζος Αλέξανδρος, Ζερβάκη Αγάπη

13.00-13.20 Η στρατηγική σημασία των διακλυσμών στην Ενδοδοντική Θεραπεία.

Δέδε Μαρία

ΘΕΜΑΤΙΚΗ ΕΝΟΤΗΤΑ: ΑΚΤΙΝΟΛΟΓΙΑ ΣΤΟΜΑΤΟΣ

13.20-13.50 Διοδίαστατη ή τρισδιάστατη ακτινογραφία; Πότε και Γιατί στην Ενδοδοντία

Καλογερόπουλος Κωνσταντίνος

13.50-14.10 Η χρήση της Οδοντιατρικής Τομογραφίας Κωνικής Δέσμης στην αξιολόγηση των έγκλειστων δοντιών είναι τελικά απαραίτητη;

Μακρής Νικόλαος

14.10-14.30 Βιολογική δράση των ακτίνων Χ και σύγχρονη απεικόνιση

Δοντά Αικατερίνη

14.30-16.00 **Διάλειμμα-Καφές-Επίσκεψη στην Έκθεση**

16.00-18.00 **2η ΣΥΝΕΔΡΙΑ** Προεδρεύοντες: Κ. Κωταντούλας - Γ. Μουτούσης

ΘΕΜΑΤΙΚΗ ΕΝΟΤΗΤΑ: ΟΡΘΟΔΟΝΤΙΚΗ

16.00-16.40 Ανεπιθύμητες καταστάσεις σχετιζόμενες με την Ορθοδοντική Θεραπεία

Αθανασίου Αθανάσιος

16.40-17.00 Πότε πρέπει να αρχίζει η Ορθοδοντική Θεραπεία στα παιδιά;

Κωταντούλα Γεωργία

ΘΕΜΑΤΙΚΗ ΕΝΟΤΗΤΑ: ΕΠΑΝΟΡΘΩΤΙΚΗ ΟΔΟΝΤΙΑΤΡΙΚΗ

17.00-17.20 Καινοτομία στην Αποκαταστατική Οδοντιατρική

Τολίδης Κοσμάς

17.20-17.40 Αντιμετώπιση αρχόμενων Τερηδονικών βλαβών

Τολίδης Κοσμάς

17.40-18.00 Πλήρως Ψηφιακές Αποκαταστάσεις με υλικά τελευταίας γενιάς

Γονίδης Θεόδωρος

18.00-18.30 **Διάλειμμα - Καφές - Επίσκεψη στην Έκθεση**

18.30-20.30 **3η ΣΥΝΕΔΡΙΑ** Προεδρεύοντες: Β. Κατσούλας - Ι. Μηνίτσας

18.30-19.30 *ΔΙΑΛΕΞΗ:* Οδοντιατρική αντιμετώπιση ασθενών με Συστηματικά Νοσήματα και

χρόνια λήψη φαρμάκων

Τσίρλης Αναστάσιος

ΕΙΣΗΓΗΣΕΙΣ

- 19:30-20:00 Τρισδιάστατες μέθοδοι κατασκευής μεταλλικών σκελετών
Παπαδόπουλος Τριαντάφυλλος
- 20:00-20:30 Οδοντικές Αγνευσίες. Αιτιοπαθογένεια-Αντιμετώπιση
Ανδρέοπουλος Ηλίας

21.00 **Επίσημη Έναρξη Συνεδρίου**
Χαιρετισμοί-Ομιλίες-Τιμητικές διακρίσεις

22.30 **ΕΠΙΣΗΜΟ ΔΕΙΠΝΟ**

Β΄ ΑΙΘΟΥΣΑ (JASMINE ROOM)

09.30-14.50 **4η ΣΥΝΕΔΡΙΑ** Προεδρεύοντες: Π. Γαβριήλ - Γ. Γιαννέλης - Α. Τσορφόλιας

09.30-15.00 Ελεύθερες ανακοινώσεις

15.00-16.00 **Διάλειμμα-Καφές-Επίσκεψη στην Έκθεση**

16.00-18.00 **5η ΣΥΝΕΔΡΙΑ** Προεδρεύοντες: Αλ. Κυριακόπουλος - Μ. Τσουκάκη

16.00-16.30 Ελεύθερες ανακοινώσεις

ΘΕΜΑΤΙΚΗ ΕΝΟΤΗΤΑ: ΑΝΑΙΣΘΗΣΙΑ ΣΤΗΝ ΟΔΟΝΤΙΑΤΡΙΚΗ

16.30-17.00 Σύγχρονες αντιλήψεις γύρω από την Τοπική Αναισθησία
Νταμπαράκης Νικόλαος

17.00-17.20 Τοπική Αναισθησία σε παιδιά και εφήβους
Αραποστάθης Κωνσταντίνος

17.20-17.40 Ενδοστική Αναισθησία σε παιδιά και εφήβους
Κουτσά Βασιλική

17.40-18.00 Οδοντιατρικές επεμβάσεις σε παιδιά και εφήβους: Μετά την τοπική αναισθησία, τί;
Τσιώτου Αδελαΐς

18.00-18.30 **Διάλειμμα - Καφές - Επίσκεψη στην Έκθεση**

18.30-20.00 **6η ΣΥΝΕΔΡΙΑ** Προεδρεύοντες: Ν. Δέδες - Ηρ. Βουδούρης

18.30-19.00 Παρουσίαση e-posters

19.00-19.20 *ΕΙΣΗΓΗΣΗ*: Ευμεγέθεις Κύστεις Γνάθων: από την Διάγνωση στην Θεραπεία.
Τζώρτζης Γεώργιος

ΘΕΜΑΤΙΚΗ ΕΝΟΤΗΤΑ: ΕΠΙΠΤΩΣΕΙΣ ΑΣΚΗΣΗΣ ΟΔΟΝΤΙΑΤΡΙΚΟΥ ΕΠΑΓΓΕΛΜΑΤΟΣ

19.20-19.40 Εργονομία στην Οδοντιατρική: Πώς θα είμαστε Υγιέστεροι και Ασφαλέστεροι κατά την τέλεση του Οδοντιατρικού μας επαγγέλματος

Κωνσταντινίδης Χρήστος

19.40-20.00 Η εργασιακή εξουθένωση ή αλλιώς Burnout. Αίτια και τρόποι αντιμετώπισης
Λιακάκη Χαριέττα

20.00-20.30 *ΕΙΣΗΓΗΣΗ*: Το μέλλον της Οδοντιατρικής μέσα από την Τεχνητή Νοημοσύνη (Αλγόριθμοι) και ανάλυση της εικόνας με τη βοήθεια Ενδοστοματικής Κάμερας
Ουλής Κωνσταντίνος

Σάββατο 29 Ιουνίου 2019

Α΄ ΑΙΘΟΥΣΑ (TULIP ROOM)

09.00-11.30 **7η ΣΥΝΕΔΡΙΑ** Προεδρεύοντες: Ι. Τσιτσέλης - Ν. Φράγκου

09.00-10.00 Η χρήση του PRF στην Αναγεννητική Ιατρική, Οδοντιατρική καθώς και στη βελτίωση της περιστοματικής περιοχής
Κλεοπάτρα Νακοπούλου, Dr Choukroun Joseph (μαγνητοσκοπημένη ομιλία)

ΘΕΜΑΤΙΚΗ ΕΝΟΤΗΤΑ: ΓΝΑΘΟΠΡΟΣΩΠΙΚΗ ΧΕΙΡΟΥΡΓΙΚΗ

10.00-10.30 Ορθογναθική Χειρουργική. Παρουσίαση σύνθετων περιπτώσεων
Δαλαμπίρας Στυλιανός

10.30-11.00 Ογκολογία στη Γναθοπροσωπική χώρα. Θεραπεία, Αντιμετώπιση, Αποκατάσταση
Περισανίδης Χρήστος

11.00-11.30 Χειρουργική αντιμετώπιση Ca μειζόνων και ελασσόνων Σιελογόνων Αδένων
Παπαδογεωργάκης Νικόλαος

11.30-12.00 **Διάλειμμα-Καφές-Επίσκεψη στην Έκθεση**

12.00-14.30 **8η ΣΥΝΕΔΡΙΑ** Προεδρεύοντες: Δ. Καλύβας - Π. Σπίνος

ΘΕΜΑΤΙΚΗ ΕΝΟΤΗΤΑ: ΧΕΙΡΟΥΡΓΙΚΗ ΣΤΟΜΑΤΟΣ

12.00-12.20 Χειρουργική αφαίρεση Καλοήθων Αλλοιώσεων Βλεννογόνου του στόματος
Καμπέρος Γεώργιος

12.20-12.40 Χειρουργική του εγκλείστου
Κατσούλας Βασίλειος

12.40-13.00 Ακρορριζικές αλλοιώσεις Πολφικής και Μη Πολφικής αιτιολογίας
Καπαρού Αμαλία

13.00-13.20 Επιπλοκές στη Χειρουργική του Στόματος
Σπανού Αλεξάνδρα

13.20-13.30 Συζήτηση

ΤΙΜΗΤΙΚΗ ΔΙΑΛΕΞΗ ΜΕΤΑ ΑΠΟ 30 ΧΡΟΝΙΑ ΕΜΠΕΙΡΙΑΣ

13.30-14.30 Στοματική & Γναθοπροσωπική Χειρουργική σε παιδιά και εφήβους
Ιατρού Ιωάννης

14.30-17.00 **Διάλειμμα - Ελαφρύ γεύμα - Επίσκεψη στην Έκθεση**

17.00-18.30 **9η ΣΥΝΕΔΡΙΑ** Συντονιστής: Ηρ. Καρκαζής

17.00-18.30 **ΣΤΡΟΓΓΥΛΟ ΤΡΑΠΕΖΙ** ΓΗΡΟΔΟΝΤΙΑΤΡΙΚΗΣ
Καρκαζής Ηρ., Κοσιώνη Αν., Αντωνιάδου Μ., Βασιλόπουλος Σπ.

18.30-19.00 **Διάλειμμα-Καφές-Επίσκεψη στην Έκθεση**

19.00-20.30 **10η ΣΥΝΕΔΡΙΑ** Συντονιστές: Φ. Μαδιανός, Π. Χριστόπουλος, Ν. Σουκαράς

19.00-20.30 Αντιμετώπιση Σύνθετων Περιπτώσεων στο Μεταπτυχιακό Πρόγραμμα της Οδοντιατρικής Σχολής ΕΚΠΑ

Μαδιανός Φοίβος, Χριστόπουλος Παναγιώτης, Σουκαράς Νικήτας, Κατσούλας Βασίλειος, Οικονόμου Ηλίας, Παλάντζα Ειρήνη

20.30 – Απονομή Βραβείου καλύτερης Ελεύθερης Ανακοίνωσης
– Κλήρωση ταξιδιού Inoclar/Οδοντιατρικό Βήμα

Β΄ ΑΙΘΟΥΣΑ (JASMINE ROOM)

09.00-11.30 **11n ΣΥΝΕΔΡΙΑ** Προεδρεύοντες: Αργ. Λαγούδη - Ηλ. Σμαράγδας

09.00-10.00 Ελεύθερες ανακοινώσεις

ΘΕΜΑΤΙΚΗ ΕΝΟΤΗΤΑ: ΠΕΡΙΟΔΟΝΤΟΛΟΓΙΑ-ΕΜΦΥΤΕΥΜΑΤΟΛΟΓΙΑ

10.00-10.30 Διαχείριση της Περιοδοντικής Προσβολής στην κλινική πράξη

Παράσχος Ανδρέας

10.30-11.00 Περιεμφυτευματίτιδα VS Περιοδοντίτιδα

Δαμουλής Πέτρος

11.00-11.30 Η Διατήρηση του Θεραπευτικού Αποτελέσματος σε ασθενείς με εμφυτεύματα
Καρούσης Ιωάννης

11.30-12.00 **Διάλειμμα-Καφές-Επίσκεψη στην Έκθεση**

12.00-14.30 **12n ΣΥΝΕΔΡΙΑ** Προεδρεύοντες: Χρ. Περισανίδης - Γ. Θεοδωροπούλου

12.00-13.30 **ΣΤΡΟΓΓΥΛΟ ΤΡΑΠΕΖΙ** ΟΣΤΕΟΝΕΚΡΩΣΗ ΓΝΑΘΩΝ ΣΧΕΤΙΖΟΜΕΝΗ ΜΕ ΦΑΡΜΑΚΑ
Αγγελόπουλος Χρήστος, Βάρδας Εμμανουήλ, Περισανίδης Χρήστος

ΘΕΜΑΤΙΚΗ ΕΝΟΤΗΤΑ: ΕΠΑΝΟΡΘΩΤΙΚΗ ΚΑΙ ΑΙΣΘΗΤΙΚΗ ΟΔΟΝΤΙΑΤΡΙΚΗ

13.30-14.00 Αντιμετώπιση Αισθητικών και Λειτουργικών Προβλημάτων στην πρόσθια περιοχή
με εφαρμογή σύνθετων ρητινών. Κλείσιμο Μεσοδοντίων Διαστημάτων.

Αλλαγή σχήματος δοντιών. Όψεις σύνθετης ρητίνης

Παξιμαδά Χαρίκλεια

14.00-14.30 Κεραμικές όψεις και αποκαταστάσεις ελάχιστης παρέμβασης.

Τεχνικές Παρασκευών και Συγκόλλησης

Πελεκάνος Σταύρος

14.30-17.00 **Διάλειμμα - Ελαφρύ γεύμα - Επίσκεψη στην Έκθεση**

17.00-18.30 **13n ΣΥΝΕΔΡΙΑ** Προεδρεύοντες: Δ. Παπαδημόπουλος - Π. Κοκκίνης

ΘΕΜΑΤΙΚΗ ΕΝΟΤΗΤΑ: ΣΥΓΚΟΛΛΗΤΙΚΟΙ ΠΑΡΑΓΟΝΤΕΣ

Συγκολλητική Οδοντιατρική σήμερα: από την Έρευνα στην Κλινική Πράξη

17.00-17.45 Α΄ Μέρος. Ηλιάδης Γεώργιος

17.45-18.30 Β΄ Μέρος. Καϊτσας Βασίλειος

18.30-19.00 **Διάλειμμα-Καφές-Επίσκεψη στην Έκθεση**

19.00-20.30 **14n ΣΥΝΕΔΡΙΑ** Συντονιστής: Ι. Εμμανουήλ

ΘΕΜΑΤΙΚΗ ΕΝΟΤΗΤΑ: ΠΡΟΣΘΕΤΟΛΟΓΙΑ

19.00-19.30 Επιλογές στον σχεδιασμό Μερικών Οδοντοστοιχιών

Εμμανουήλ Ιωάννης

19.30-19.50 Επιδιορθώσεις-Αναπροσαρμογές μερικών οδοντοστοιχιών

Πολυχρονάκης Νίκος

19.50-20.10 Επιεμφυτευματικές αποκαταστάσεις Ολικής νωδότητας Κάτω γνάθου

Συκαράς Νικήτας

20.10-20.30 Επιεμφυτευματικές αποκαταστάσεις Ολικής νωδότητας Άνω γνάθου

Ανδρικοπούλου Εβίτα

Κυριακή 30 Ιουνίου 2019

Α΄ ΑΙΘΟΥΣΑ (TULIP ROOM)

09.30-12.00 **15η ΣΥΝΕΔΡΙΑ** Προεδρεύοντες: Δ. Καλύβας - Ι. Βαλιώτη

09.30-12.00 **ΘΕΜΑΤΙΚΗ ΕΝΟΤΗΤΑ: ΕΜΦΥΤΕΥΜΑΤΟΛΟΓΙΑ**

Άμεση Τοποθέτηση και Φόρτιση του Εμφυτεύματος – Νέα δεδομένα

Ποδαρόπουλος Λεωνίδας

Νεώτερα Οστικά μοσχεύματα και Τεχνικές στη σύγχρονη Οδοντιατρική και εμφυτευματολογία. Μεταφράζοντας τη Βιολογία σε επιτυχή Οστική αναγέννηση

Λεβέντης Μηνάς

Αποκατάσταση της οπίσθιας Οστικής Ανεπάρκειας της άνω γνάθου

Καλύβας Δήμος

Βιολογικές επιπλοκές Εμφυτευμάτων. Διάγνωση-Θεραπεία-Πρόγνωση

Γιαννέλης Γεώργιος

Ατραυματική Θεραπεία ατροφικής γνάθου. Μικρού ύψους- Μικρής διαμέτρου εμφυτεύματα

Μανταλενάκης Κωνσταντίνος

Οδοντικά εμφυτεύματα σε Νοσήματα του Στόματος

Σκλαβούνου Αλεξάνδρα

12.00-12.30 **Διάλειμμα-Καφές-Επίσκεψη στην Έκθεση**

12.30-14.30 **16η ΣΥΝΕΔΡΙΑ** Προεδρεύοντες: Γ. Λιάπης - Γ. Γιαννέλης

ΘΕΜΑΤΙΚΗ ΕΝΟΤΗΤΑ: ΠΕΡΙΟΔΟΝΤΟΛΟΓΙΑ

12.30-12.50 Αύξηση Μαλακών Ιστών γύρω από δόντια ή Εμφυτεύματα στην πρόσθια ζώνη

Μαδιανός Φοίβος

12.50-13.10 Διευθέτηση των μαλακών ιστών στην πρόσθια ζώνη του οδοντικού φραγμού

για τη Διαμόρφωση Αισθητικού Χαμόγελου

Βασιλόπουλος Σπυρίδων

13.10-13.30 Ιατρογενείς παράγοντες στις Περιοδοντικές και Περιεμφυτευματικές νόσους

Τσουκάκη Μαρίνα

13.30-13.50 Προβληματισμοί στην καθημερινή Περιοδοντική Κλινική πράξη

Σμαράγδας Ηλίας

13.50-14.00 Συζήτηση

14.00-14.30 **ΕΙΣΗΓΗΣΗ:** Ψηφιακή Ενδοστοματική Αποτύπωση. Η πύλη στην σύγχρονη

Οδοντιατρική.

Ανδριτσάκης Παναγιώτης

14.30 **Τελετή λήξης**

Β΄ ΑΙΘΟΥΣΑ (JASMINE ROOM)

09.30-12.00 **17η ΣΥΝΕΔΡΙΑ** Προεδρεύοντες: Σπ. Κουσκούκης - Ηλ. Ανδρεόπουλος

09.30-10.00 Μπορούν οι σύγχρονες οδοντόπαστες να προσφέρουν συνολική στοματική υγεία;
Ραχιώτης Χρήστος

10.00-11.00 **ΔΙΑΔΡΑΣΤΙΚΟ ΦΡΟΝΤΙΣΤΗΡΙΟ**
Νοσήματα των Ούλων και του Περιοδοντίου: ένα διαγνωστικό δίλημμα.
(Διαδραστικό Φροντιστήριο με παρουσίαση κλινικών περιστατικών)
Σκλαβούνου Αλεξάνδρα

11.00-12.00 **ΔΙΑΛΕΞΗ:** Αισθητική μαλακών μοριών της περιστοματικής περιοχής
(Υαλουρονικό Οξύ)
Δουβίτσας Γεράσιμος

12.00-12.30 **Διάλειμμα-Καφές-Επίσκεψη στην Έκθεση**

12.30-14.00 **18η ΣΥΝΕΔΡΙΑ** Συντονιστής: Ν. Νικητάκης

ΣΤΡΟΓΓΥΛΟ ΤΡΑΠΕΖΙ

12.30-14.00 Ο Πόνος ως αιτία προσέλευσης του Στοματολογικού ασθενούς
Νικητάκης Νικόλαος: Επώδυνα Στοματολογικά νοσήματα Ανοσολογικής αρχής
Πουλόπουλος Αθανάσιος: Επώδυνα Στοματολογικά νοσήματα Λοιμώδους αιτιολογίας
Βάρδας Εμμανουήλ: Επώδυνα Στοματολογικά νοσήματα Ιατρογενούς και Αντιδραστικής φύσης
Δασκαλόπουλος Αργύριος: Επώδυνα Στοματολογικά νοσήματα Νευροπαθητικής αιτιολογίας



Παρασκευή 28 Ιουνίου, 09.00 – 11.30

ΠΡΑΚΤΙΚΟ ΣΕΜΙΝΑΡΙΟ:

Επένθετες Οδοντοστοιχίες σε Εμφυτεύματα: Οδηγίες Κλινικής Εφαρμογής

Διδάσκων: Συκαράς Νικήτας, Επίκουρος Καθηγητής Κινητής Προσθητικής ΕΚΠΑ

Πρακτικό σεμινάριο με την υποστήριξη της εταιρείας DENCO DENTAL

Οι επένθετες οδοντοστοιχίες σε εμφυτεύματα αποτελούν μια σύγχρονη θεραπευτική επιλογή για την αποκατάσταση της ολικής νωδότητας, παρέχοντας βελτιωμένη στήριξη, συγκράτηση και σταθερότητα. Για να μπορέσουν όμως να εξασφαλίσουν οι ιδανικές συνθήκες της βέλτιστης λειτουργικής συμπεριφοράς, είναι απαραίτητο να εφαρμοστούν με ακρίβεια και λεπτομέρεια συγκεκριμένα κλινικά και εργαστηριακά στάδια. Ταυτόχρονα, ο οδοντίατρος θα πρέπει να μπορεί να εντοπίζει τους λόγους της προβληματικής λειτουργίας μιας πρόσθεσης και να γνωρίζει τη μεθοδολογία αντιμετώπισης.

Στο πρακτικό σεμινάριο οι συμμετέχοντες θα ενημερωθούν για τα στηρίγματα Novaloc της Straumann και θα ασκηθούν στα ακόλουθα:

- Βασικές προϋποθέσεις που διαμορφώνουν το σχέδιο θεραπείας
- Επιλογή στηριγμάτων για επένθετες ΟΟ
- Αποτύπωση Novaloc της Straumann
- Ενδοστοματική ενεργοποίηση
- Αλλαγή ελαστικών συγκράτησης
- Αντιμετώπιση επιπλοκών
- Διαδικασία αναπροσαρμογής βάσης ΟΟ

Κόστος συμμετοχής: 30 ευρώ

Μέγιστος αριθμός συμμετεχόντων: 25 άτομα

Για δηλώσεις συμμετοχής μπορείτε να επικοινωνείτε με το «Οδοντιατρικό Βήμα Μ.Ε.Π.Ε.», τηλ. 210 3814939, email: odvima@otenet.gr



Παρασκευή 28 Ιουνίου, 12.00 – 14.30

ΠΡΑΚΤΙΚΟ ΣΕΜΙΝΑΡΙΟ:

Συγκόλληση Ολοκεραμικών Αποκαταστάσεων, Ολικής και Μερικής Κάλυψης

Διδάσκων: Γονίδης Θεόδωρος, DDS, CDT, Msc, Ειδικευθείς στην Προσθητική ΕΚΠΑ

Πρακτικό σεμινάριο με την υποστήριξη της εταιρείας ORAL VISION

Στο πρακτικό αυτό σεμινάριο οι συμμετέχοντες θα έχουν τη δυνατότητα να συγκολλήσουν, με τα κατάλληλα πρωτόκολλα, μια στεφάνη ζirkονίας, ένα επένθετο διπυριτικού λιθίου και μια όψη σε ειδικά κατασκευασμένα εκμαγεία.

Κόστος συμμετοχής: 30 ευρώ

Μέγιστος αριθμός συμμετεχόντων: 25 άτομα

Για δηλώσεις συμμετοχής μπορείτε να επικοινωνείτε με το «Οδοντιατρικό Βήμα Μ.Ε.Π.Ε.», τηλ. 210 3814939, email: odvima@otenet.gr

Παρασκευή 28 Ιουνίου, 16.00 – 18.30

ΠΡΑΚΤΙΚΟ ΣΕΜΙΝΑΡΙΟ:

**Επεξεργασία ριζικών σωλήνων με ένα μόνο
περιστρεφόμενο εργαλείο OneCurve
και σύγχρονα πρωτόκολλα διακλυσμών
για πιο εφικτά και επαναλήψιμα κλινικά αποτελέσματα**

Διδάσκων: Καλογερόπουλος Κωνσταντίνος, Οδοντίατρος, Ειδικευθείς στην Ενδοδοντία ΕΚΠΑ

Πρακτικό σεμινάριο με την υποστήριξη της εταιρείας DENTALCOM - Γ. ΠΑΠΑΖΟΓΛΟΥ Α.Ε.

Η μηχανική επεξεργασία των ριζικών σωλήνων αποτελεί ένα από τα πιο σημαντικά στάδια στο δρόμο για την επιτυχία της ενδοδοντικής θεραπείας. Τα τελευταία είκοσι χρόνια πολλές καινοτομίες στο χώρο αυτό έχουν καταστήσει τη διαδικασία προβλέψιμη και γρήγορη μέσα από πληθώρα εργαλείων και τεχνικών. Η τάση για ταχύτητα σε συνδυασμό με αποτελεσματικότητα και τη μείωση του λειτουργικού κόστους τείνει επίσης να μειώσει τον απαιτούμενο αριθμό εργαλείων, πολλές φορές στο ελάχιστο. Η ανάπτυξη τεχνικών μηχανικής επεξεργασίας με ένα μόνο εργαλείο ήταν αναπόφευκτη.

Το εργαλείο που θα παρουσιαστεί είναι το OneCurve της Micro-Mega. Το εργαλείο αυτό ενσωματώνει την εξέλιξη δεκαετιών στην τεχνολογία υλικών. Το OneCurve® είναι ένα επαναστατικό περιστροφικό σύστημα επεξεργασίας των ριζικών σωλήνων με μοναδικά χαρακτηριστικά στο σχεδιασμό του και την προηγμένη μεταλλουργία του κράματος. Επιτρέπει την επιτυχή αντιμετώπιση της πλειοψηφίας των περιστατικών με ένα μόνο περιστρεφόμενο εργαλείο. Ο σχεδιασμός του και η προηγμένη μεταλλουργία του κράματος επιτρέπουν γρήγορες, αποτελεσματικές και ασφαλείς προετοιμασίες στις περισσότερες περιπτώσεις.

Επιπρόσθετα, σήμερα όπου ο χρόνος επεξεργασίας έχει μειωθεί στο ελάχιστο λόγω της χρήσης εργαλείων νέας γενιάς, είναι ζωτικής σημασίας να ενισχυθεί η δράση των αντιμικροβιακών διαλυμάτων. Το Endoultra® είναι μια φορητή συσκευή υπερήχων, ειδικά σχεδιασμένη για την ενεργοποίηση των υγρών διακλυσμού κατά τη διάρκεια της ενδοδοντικής θεραπείας.

Μετά το πέρας του θεωρητικού μέρους οι συμμετέχοντες θα έχουν όλη τη θεωρητική γνώση που χρειάζεται για να εντάξουν ομαλά το OneCurve και το Endoultra® στην καθημέρα κλινική τους πράξη. Για την εξάσκηση θα χρησιμοποιηθούν τριδιάστατα εκτυπωμένα διαφανή ομοιώματα γομφίων με κάμψεις (MicroMega tooth).

Κόστος συμμετοχής: 50 ευρώ

Μέγιστος αριθμός συμμετεχόντων: 25 άτομα

Για δηλώσεις συμμετοχής μπορείτε να επικοινωνείτε με το «Οδοντιατρικό Βήμα Μ.Ε.Π.Ε.», τηλ. 210 3814939, email: odvima@otenet.gr

Σάββατο 29 Ιουνίου, 12.00 – 14.00

MASTER CLASS

Κοντά - πολύ κοντά και μικρής διαμέτρου εμφυτεύματα. Τεχνική, πρωτόκολλο φόρτισης και τροποποίηση σχεδιασμού

Διδάσκων: Δρ Μανταλενάκης Κωνσταντίνος, Στοματικός και Γναθοπροσωπικός Χειρουργός.

Πρακτικό σεμινάριο με την υποστήριξη της εταιρείας MEDICAL COMPASS

Περιγραφή Masterclass:

- Χαρακτηριστικά εμφυτεύματος (σχεδιασμός του εμφυτεύματος, σημασία του ακρορριζικού τμήματος, μικρο-μακροτοπογραφία, σύνδεση)
- Βήμα προς βήμα παρασκευή οστεοτομίας ώστε να επιτευχθεί αρχική σταθερότητα του εμφυτεύματος σε κάθε ποιότητα οστού με χρήση ειδικών ενγλυφίδων, κλειστή ανύψωση ιγμορείου, συνδυαστική χειρουργική με αιμοπεταλιακά συμπυκνώματα-PRGF.
- Προσθετικές συστάσεις για τα κοντά εμφυτεύματα, πρωτόκολλο BioBlock.

Θα απαντηθούν ερωτήματα:

- Έχει σημασία η μακροτοπογραφία του ακρορριζικού τμήματος; • Η επιφάνεια UnicCa με ιόντα ασβεστίου πως επηρεάζει τα αρχικά στάδια της επούλωσης; • Πως μπορούμε να συλλέξουμε οστικό αυτομόσχευμα και να ελέγξουμε απόλυτα την οστεοτομία με απλές τεχνικές • Μπορούμε να επιτύχουμε αρχική σταθερότητα σε μικρό ύψος οστού; • Με τα πολύ κοντά εμφυτεύματα πόσο ύψος οστού χρειάζεται για να έχουμε αξιόπιστα αποτελέσματα; • Αξιόπιστες λύσεις με τα μικρής διαμέτρου εμφυτεύματα. • Οι αιμοπεταλιακοί αυξητικοί παράγοντες πως επηρεάζουν την επούλωση; • Χρειάζεται ιδιαίτερο προσθετικό πρωτόκολλο; • Concept BioBlock, τι είναι;

Κόστος συμμετοχής: 30 ευρώ

Μέγιστος αριθμός συμμετεχόντων: 25 άτομα

Για δηλώσεις συμμετοχής μπορείτε να επικοινωνείτε με το «Οδοντιατρικό Βήμα Μ.Ε.Π.Ε.», τηλ. 210 3814939, email: odvima@otenet.gr



Σάββατο 29 Ιουνίου, 17.00 – 19.30

ΠΡΑΚΤΙΚΟ ΣΕΜΙΝΑΡΙΟ

Η σύγχρονη προσέγγιση στη θεραπεία της Περιοδοντίτιδας και Περιεμφυτευματίτιδας

Διδάσκων: Φουρμούζης Ιωάννης, Αναπληρωτής Καθηγητής Περιοδοντολογίας ΕΚΠΑ

Πρακτικό σεμινάριο με την υποστήριξη των εταιρειών ΟΔΟΝΤΕΜΠΟΡΙΚΗ - EMS

Στο Σεμινάριο, διάρκειας 2,5 ωρών θα αναλυθούν κλινικά θέματα στον τομέα της Περιοδοντολογίας, που απασχολούν τον οδοντίατρο στην καθημερινή πράξη.

ΘΕΜΑΤΑ

1. Η κλινική σημασία της φάσης ελέγχου της φλεγμονής 2. Εργαλεία-συσκευές υπερήχων. Τεχνικές χρήσης. Έχουν όλα την ίδια αποτελεσματικότητα και την ίδια ασφάλεια; 3. Πρωτόκολλο GBT. Χρήση Airflow, Perioflow και Piezon. Κλινικά “tips” και πλεονεκτήματα σε σχέση με άλλες μεθόδους. 4. Πεδία εφαρμογής «Guided Biofilm Therapy». • Θεραπεία περιοδοντίτιδας. • Θεραπεία Περιεμφυτευματικής Βλεννογονίτιδας. • Θεραπεία Περιεμφυτευματίτιδας. • Διατήρηση Θεραπευτικού Αποτελέσματος (Recall). 5. Επιστημονικά και κλινικά δεδομένα
Θα χορηγηθεί πιστοποιητικό παρακολούθησης από την SWISS DENTAL ACADEMY

Κόστος συμμετοχής: 30 ευρώ

Μέγιστος αριθμός συμμετεχόντων: 25 άτομα

Για δηλώσεις συμμετοχής μπορείτε να επικοινωνείτε με το «Οδοντιατρικό Βήμα Μ.Ε.Π.Ε.», τηλ. 210 3814939, email: odvima@otenet.gr

AIRFLOW[®] PROPHYLAXIS MASTER

"I FEEL GOOD"



GUIDED
BIOFILM
THERAPY[®]

Οδοντ. Εμπορική
...The absolute DEPOT!

ΟΔΟΝΤΙΑΤΡΙΚΑ ΕΙΔΗ & ΜΗΧΑΝΗΜΑΤΑ
ΠΑΝΑΓΗ ΤΣΑΛΔΑΡΗ 211, 176 76 ΚΑΛΛΙΘΕΑ
ΤΗΛ.: 210 95 72 770, FAX: 210 95 77 577
odontemporiki@gmail.com www.odontemporiki.gr

EMS 
MAKE ME SMILE.

Κυριακή 30 Ιουνίου, 11.00 – 13.30

ΠΡΑΚΤΙΚΟ ΣΕΜΙΝΑΡΙΟ

Αισθητικές παρεμβάσεις: Κλείσιμο Μεσοδοντίων Διαστημάτων και Αλλαγή Σχήματος Δοντιών

*Υπεύθυνη Πρακτικού Σεμιναρίου: Παξιμαδά Χαρίκλεια**

Διδάσκοντες: Παξιμαδά Χαρίκλεια, Μολδοβάνη Δόμνα**, Βεσελίνοβα Μάγια***

**Επικ. Καθηγήτρια Οδοντικής Χειρουργικής ΕΚΠΑ, **Μεταπτυχιακή φοιτήτρια Οδοντικής Χειρουργικής ΕΚΠΑ*

Πρακτικό σεμινάριο με την υποστήριξη της εταιρείας Δ. ΜΑΥΡΑΕΙΔΟΠΟΥΛΟΣ Α.Ε.

Η αντιμετώπιση αισθητικών προβλημάτων από τον οδοντίατρο είναι το ίδιο σημαντική με την αντιμετώπιση του λειτουργικού και βιολογικού παράγοντα. Οι παρεμβάσεις στην αισθητική απαιτούν επικοινωνία με τον ασθενή σχετικά με το προσδοκώμενο αποτέλεσμα. Αυτή η επικοινωνία γίνεται μέσω του διαγνωστικού κερώματος και του mock up ,στο στόμα του ασθενούς πριν ακόμη θιγούν οι οδοντικοί ιστοί. Με τις νανόκοκκες και νανοϋβριδικές σύνθετες ρητίνες και τα σύγχρονα συγκολλητικά συστήματα, μπορούμε να αντιμετωπίσουμε αισθητικά προβλήματα όπως κλείσιμο μεσοδοντίων διαστημάτων, αλλαγή σχήματος, φοράς ή θέσης δοντιού ή δοντιών, με σεβασμό στην αποκοπή οδοντικών ιστών και προβλέψιμα μακροχρόνια αποτελέσματα. Στο Πρακτικό σεμινάριο θα υπάρχει ένα θεωρητικό μέρος, όπου θα αναλυθούν οι τρόποι επικοινωνίας με τον ασθενή και ένα πρακτικό μέρος, όπου οι συμμετέχοντες θα ασκηθούν στο κλείσιμο μεσοδοντίου διαστήματος και αλλαγή σχήματος δοντιού, σε εκμαγεία με πολυμερή δόντια, διαμορφώνοντας κλειδί σιλικόνης και εφαρμόζοντας διαστρωματική τεχνική τοποθέτησης των συνθέτων ρητινών.

Κόστος συμμετοχής: 30 ευρώ

Μέγιστος αριθμός συμμετεχόντων: 20 άτομα

Για δηλώσεις συμμετοχής μπορείτε να επικοινωνείτε με το «Οδοντιατρικό Βήμα Μ.Ε.Π.Ε.», τηλ. 210 3814939, email: odvima@otenet.gr



Κυριακή 30 Ιουνίου, 13.00 – 17.00

Κλινική Άσκηση Υαλουρονικού οξέος

Διδάσκων: Δουβίτσας Γεράσιμος, Αναπληρωτής Καθηγητής ΕΚΠΑ

Πρακτικό σεμινάριο με την υποστήριξη της εταιρείας

ΑΚΗΣ ΔΗΜΗΤΡΑΚΟΠΟΥΛΟΣ Dentalcon Healthcare Μον. ΕΠΕ

13.00-13.30: Προσέλευση οδοντιάτρων και μοντέλων σε ιδιωτικό οδοντιατρείο στην Κόρινθο

13.30-14.00: Κλινική επίδειξη

14.00-17.00: Κλινική άσκηση παρακολουθούτων

- Αριθμός ασκούμενων οδοντιάτρων: 7 - 8

- Κάθε ασκούμενος οδοντίατρος πρέπει να έχει μαζί του έναν ασθενή (μοντέλο).
- Οι ασθενείς (μοντέλα) δεν πρέπει να λαμβάνουν κορτιζόνη, και να μην έχουν κάνει άλλη θεραπεία προσώπου τις τελευταίες επτά ημέρες (καθαρισμό προσώπου, αποτρίχωση, Βοτοχ, μεσοθεραπεία, Laser κ.λ.π.).
- Τα υλικά που απαιτούνται για την εφαρμογή της τεχνικής επί των μοντέλων, χορηγούνται από την οργάνωση του συνεδρίου.

ΥΛΙΚΑ ΠΟΥ ΑΠΑΙΤΟΥΝΤΑΙ ΓΙΑ ΤΗΝ ΑΣΚΗΣΗ ΣΤΟ Υ.Ο.

Από φαρμακείο

- Ένα σωληνάριο Xylcaine 2%
- Ένα κουτί emla 5%
- Ένα κουτί arnica
- Ένα κουτί γάντια M.
- Ένα κουτί γάντια S.

Από super market

- Ένα ρολό χαρτί για την ταμπλέτα
- Ένα σπρέι απολύμανσης επιφανειών
- Δυο συσκευασίες μπατονέτες
- Πέντε κουτιά γάζες μικρών διαστάσεων
- Μία συσκευασία φαρμακευτικό αντιληκτικό
- Δυο συσκευασίες υγρά μαντίλια Rom Rom (Μαρωμάντιλα)
- Δέκα πλαστικούς δίσκους για την ταμπλέτα (για την τοποθέτηση των υλικών)

Κόστος συμμετοχής: 150 ευρώ

Για δηλώσεις συμμετοχής μπορείτε να επικοινωνείτε με το «Οδοντιατρικό Βήμα Μ.Ε.Π.Ε.», τηλ. 210 3814939, email: odvima@otenet.gr

ΤΟΠΟΣ ΔΙΕΞΑΓΩΓΗΣ ΤΟΥ ΣΕΜΙΝΑΡΙΟΥ

Οδοντιατρείο του κ. Ηλία Σμαράγδα, Περιοδοντολόγου,
Αδειμάντου 43, 20100 Κόρινθος,
τηλ.: 27410 80003, 6946 056275

Δικαίωμα συμμετοχής

Με προεγγραφή (έως 20/6/2019)	Εγγραφή κατά τη διάρκεια του Συνεδρίου
Οδοντίατροι 80 €	Οδοντίατροι 100 €
Φοιτητές-Μεταπτυχιακοί 50 €	Φοιτητές-Μεταπτυχιακοί 60 €
Βοηθοί οδοντιάτρων 50 €	Βοηθοί οδοντιάτρων 50 €

Το κόστος εγγραφής στο Συνέδριο περιλαμβάνει τη συμμετοχή στις εργασίες του κεντρικού προγράμματος, τα διαλείμματα καφέ και το γεύμα.

Τρόπος πληρωμής

Η προεγγραφή με την κατάθεση του δικαιώματος στην:

Alpha Bank

αριθμός λογαρ.: **4410 0200 2004 759**
IBAN: GR29 0140 4410 4410 0200 2004 759,
δικαιούχος: ΙΩΑΝΝΗΣ ΚΑΡΚΑΤΖΟΥΛΗΣ Μ.ΕΠΕ

Eurobank

αριθμός λογαρ.: **0026 0063 4602 0053 0570**
IBAN: GR210 26 0063 0000 4602 0053 0570,
δικαιούχος: ΙΩΑΝΝΗΣ ΚΑΡΚΑΤΖΟΥΛΗΣ Μ.ΕΠΕ

Εθνική Τράπεζα

αριθμός λογαρ.: **151 4709 4039**
IBAN: GR70 0110 1510 0000 1514 7094 039,
δικαιούχος: ΙΩΑΝΝΗΣ ΚΑΡΚΑΤΖΟΥΛΗΣ Μ.ΕΠΕ

ή μέσω της υπηρεσίας **Livepay.gr** στην ιστοσελίδα **odvima.gr**

Σε κάθε κατάθεση να αναφέρεται το όνομα του κατέστη και το τηλέφωνό του καθώς και να επικοινωνήσετε μαζί μας στο τηλέφωνο: **210 3814939**

Διαμονή

Το «Οδοντιατρικό Βήμα» και ο Οδοντιατρικός Σύλλογος Κορινθίας έχουν εξασφαλίσει περιορισμένο αριθμό δωματίων σε προνομαϊκή τιμή στα παρακάτω ξενοδοχεία

Club Hotel Casino Loutraki

Tηλ: 27440 60300
Μονόκλινο Executive MV: € 110.00
Δίκλινο Executive MV: € 120.00
Μονόκλινο Deluxe SV: € 140.00
Δίκλινο Deluxe SV: € 150.00

Diolkos Studios

Tηλ: 27 44 0 66 738
Side View Studio
Μονόκλινο: € 60.00
Δίκλινο: € 70.00
Τρίκλινο: € 80.00
Sea View Studio
Μονόκλινο: € 80.00
Δίκλινο: € 90.00

Grand Hotel Loutraki

Tηλ: 27440 21650
Δίκλινο: € 40.00
Τρίκλινο: € 50.00
Τετράκλινο: € 60.00

Hotel Barbara

Tηλ: 27440 64338
Μονόκλινο: € 30.00
Δίκλινο: € 40.00
Τρίκλινο: € 50.00
Τετράκλινο: € 65.00

Hotel Grand Olympic GM

Tηλ: 27440 22284, 23089
Μονόκλινο: € 50.00
Δίκλινο: € 60.00
Τρίκλινο: € 70.00

Hotel Theoxenia

Tηλ: 27440 22257
Μονόκλινο: € 45.00
Δίκλινο: € 60.00
Τρίκλινο: € 80.00

Kalamaki Beach Resort

Tηλ: 27410 37653
Μονόκλινο: € 80.00
Δίκλινο: € 90.00
Τρίκλινο: € 110.00

Wyndham Loutraki

Poseidon Resort
Tηλ: 27440 67938
Μονόκλινο: € 140.00
Δίκλινο: € 150.00
Τρίκλινο: € 165.00

GO DESIGN YOUR DENTAL FUTURE!

Φέραμε το πρώτο PrograMill PM7 στην Ελλάδα και θέσαμε νέα βιομηχανικά πρότυπα για την ψηφιακή παραγωγή αποκαταστάσεων στην οδοντιατρική πράξη. Η ισχυρή απόδοση και η υψηλή δυναμική του **PM7 της Ivoclar Digital** έχουν ως αποτέλεσμα εγγυημένη ακρίβεια και γρήγορη παραγωγή.



Τ +30 210 7799 483

▲ Τετραπόλεως 8, Γουδί
www.godentaldesign.gr

ΟΔΟΝΤΟΤΕΧΝΙΚΟ ΕΡΓΑΣΤΗΡΙΟ
ΑΝΑΣΤΑΣΙΟΣ ΓΟΝΑΤΙΔΗΣ

GO
DENTAL
DESIGN.

Η Οργανωτική Επιτροπή του 19ου Παμπελοποννησιακού Οδοντιατρικού Συνεδρίου και το «Οδοντιατρικό Βήμα» ευχαριστούν θερμά τους παρακάτω χορηγούς που συνέβαλαν σημαντικά στη διοργάνωσή του



CHOUKROUN PRF™ SYSTEM



Η ιδέα του CHOUKROUN PRF™ (ινώδους πλούσιου σε αιμοπετάλια) βασίζεται στη φυγοκέντρηση του ολικού αίματος απουσία αντιπηκτικών παραγόντων.



Winter



Autumn

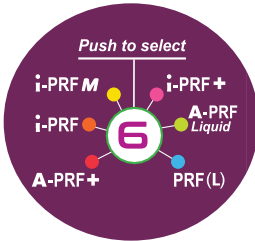


Spring



Summer

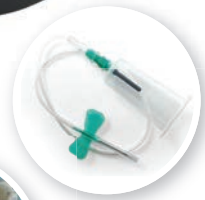4 διαφορετικές εποχές για τα 6 νέα PRF πρωτόκολλα



- Νέα συσκευή φυγοκεντρικής PRF DUO Quattro
- Ειδικά σχεδιασμένη για τα 6 διαφορετικά PRF πρωτόκολλα
- Διαθέτει πρόσθετη 7η θέση μετά το PRF (L) πρόγραμμα. Έχει θέση χειροκίνητης ρύθμισης ώστε να επιλέξετε και να αποθηκεύσετε τις παραμέτρους που επιθυμείτε.
- 2 χρονιά εγγύηση

Ενδείξεις

- Χειρουργική στόματος
 - Εμφυτευματολογία
 - Οστικά μοσχεύματα
 - Ανύψωση ιγμορείου
 - Πλαστική χειρουργική μαλακών ιστών
 - Αποκατάσταση φατνίου
- Ορθοπεδική
- Αναγεννητική ιατρική
- Δερματολογία
- Αισθητική του προσώπου



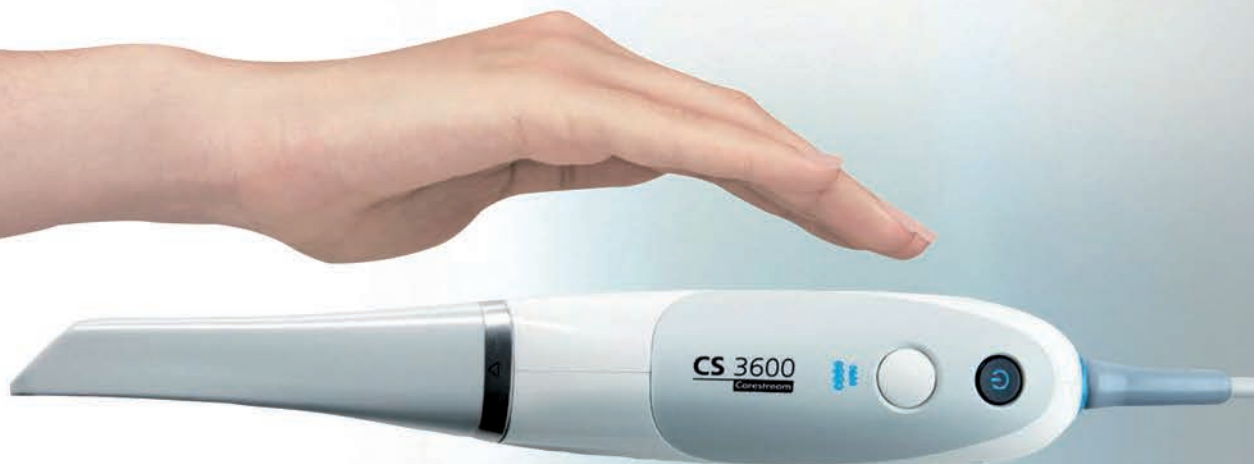ΟΔΟΝΤΙΑΤΡΙΚΑ-ΟΡΘΟΔΟΝΤΙΚΑ

Μιχαλακοπούλου 157, Γουδή 115 27, Τηλ.: 210 7716.416, 210 7751.000, Fax: 210 7711.100,
e-mail: info@tsaprazis.gr, www.tsaprazis.gr

CS 3600

Carestream
DENTAL

ΣΑΡΩΣΤΕ ΕΞΥΠΝΟΤΕΡΑ
ΕΥΚΟΛΟΤΕΡΑ. ΓΡΗΓΟΡΟΤΕΡΑ. ΕΛΕΥΘΕΡΑ.



Η ΔΥΝΑΜΗ ΕΙΝΑΙ ΣΤΑ ΧΕΡΙΑ ΣΑΣ

ΤΕΧΝΙΚΑ ΧΑΡΑΚΤΗΡΙΣΤΙΚΑ


Τεχνολογία σάρωσης:	Συνεχής σάρωση
Τεχνολογία σένσορα:	1/2 ίντσας CMOS
Φωτισμός:	LED, Κεχριμπάρι, Μπλε, Πράσινο
Οπτικό πεδίο:	13 x 13 mm
Βάθος πεδίου:	-2 έως +12 mm
Ταχύτητα σάρωσης:	< 5 λεπτά για ολόκληρα τόξα και σύγκλιση
Αντιθαμβωτική τεχνολογία:	Ενεργά θερμαινόμενο άκρο, εγγυάται αντιθαμβωτική λειτουργία, ενδοστοματικά
Βάρος χειρολαβής:	295 g
Τύποι αρχείου εξαγωγής:	.STL, .PLY, .UDX και DICOM



Μιλτιάδης Βιτσαρόπουλος Α.Ε.

ΚΕΝΤΡΙΚΑ Μεσογείων 348, 153 41 Αγ. Παρασκευή, Αθήνα, **Τηλ:** 210 65 41 340, **Fax:** 210 65 41 618

ΥΠΟΚΑΤΑΣΤΗΜΑ Φειδιππίδου 55, 115 27 Γουδή, **Τηλ:** 210 77 95 747

www.vitsaropoulos.gr • e-mail: info@vitsaropoulos.gr •  www.facebook.com/vitsaropoulos



Μοριοδοτείται από το Ινστιτούτο Επαγγελματικών
Θεμάτων της Ε.Ο.Ο. 15 ΜΕΟ.
Επιπλέον μοριοδότηση των Πρακτικών

19^ο

ΠΕΡΙΦΕΡΕΙΑΚΟ ΣΥΝΕΔΡΙΟ
ΠΕΛΟΠΟΝΝΗΣΟΥ
ΚΑΙ ΔΥΤΙΚΗΣ ΕΛΛΑΔΟΣ

ΠΑΜΠΕΛΟΠΟΝΝΗΣΙΑΚΟ Οδοντιατρικό Συνέδριο

ΔΙΟΡΓΑΝΩΤΗΣ: ΟΔΟΝΤΙΑΤΡΙΚΟΣ ΣΥΛΛΟΓΟΣ ΚΟΡΙΝΘΙΑΣ


ΔΟΓΜΑΤΑ ΚΑΙ ΑΝΑΘΕΩΡΗΣΕΙΣ ΣΤΗΝ ΟΔΟΝΤΙΑΤΡΙΚΗ

28-30 ΙΟΥΝΙΟΥ 2019

ΛΟΥΤΡΑΚΙ

CLUB HOTEL LOUTRAKI CONFERENCE RESORT

Ελεύθερες ανακοινώσεις / e-posters



Οργάνωση συνεδρίου

ΟΔΟΝΤΙΑΤΡΙΚΟ ΒΗΜΑ

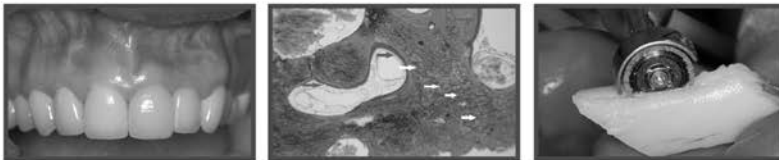
Σκουφά 64 • 10680 Αθήνα • Τ. 210 3814939

email: odvima@otenet.gr • www.odvima.gr

Υπό την αιγίδα της Περιφέρειας Πελοποννήσου

Οστική ανάπλαση στην οδοντιατρική εμφυτευματολογία

Το παγκόσμιο best seller του Fouad Khoury τώρα και στα ελληνικά



Επιστημονική επιμέλεια:

Νικήτας Σ. Σουκαράς

Επίκουρος Καθηγητής Οδοντιατρικής Σχολής ΕΚΠΑ

Μετάφραση:

Ευστάθιος Κ. Καρατσογιάννης

Οδοντίατρος, Διδάκτωρ Πανεπιστημίου Χαϊδελβέργης

Το οστικό μόσχευμα αποτελεί σήμερα ένα από τα πιο βασικά κεφάλαια στην οδοντιατρική εμφυτευματολογία.

Το βιβλίο Οστική ανάπλαση στην οδοντιατρική εμφυτευματολογία των εκδόσεων Quintessence, με **536 σελίδες** και **1.800 έγχρωμες φωτογραφίες**, περιγράφει και αναλύει τις πιο σύγχρονες τεχνικές μεταμόσχευσης στη χειρουργική των εμφυτευμάτων. Για το λόγο αυτό αποτελεί ένα εγχειρίδιο πραγματικά μοναδικό.

Κυκλοφορεί στην ελληνική γλώσσα από τις εκδόσεις «Ο.Β.». Μάλιστα, η ελληνική μετάφραση βασίζεται στην τελευταία γερμανική έκδοση Augmentative Verfahren in der Implantologie του συγγραφέα Fouad Khoury, η οποία κυκλοφόρησε το 2009.

Στο βιβλίο αναλύονται:

- Οι βιολογικές βάσεις της οστικής μεταμόσχευσης και της οστεοενσωμάτωσης των εμφυτευμάτων
- Η διάγνωση και το σχέδιο θεραπείας των επεμβάσεων
- Η διαχείριση των μαλακών ιστών στη χειρουργική των οστικών μοσχευμάτων και των εμφυτευμάτων
- Η μεταμόσχευση με ενδοστοματικά και εξωστοματικά οστικά μόσχευματα και η οστεογένεση
- Η ενσωμάτωση μετά από σύνθετες εμφυτευματικές και προσθετικές αποκαταστάσεις
- Οι επιπλοκές και οι κίνδυνοι που ενδέχεται να προκύψουν

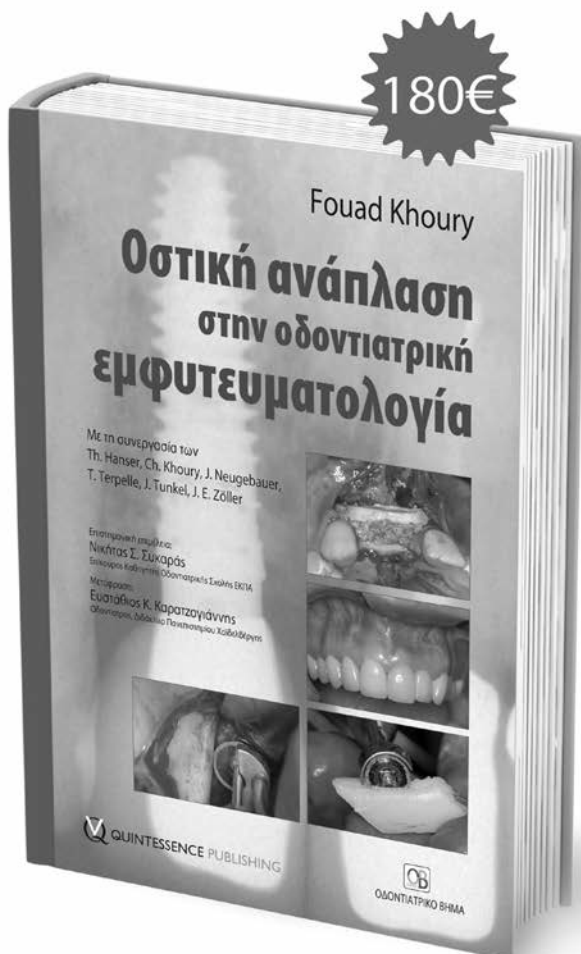
Το βιβλίο Οστική ανάπλαση στην οδοντιατρική εμφυτευματολογία αποτελεί σημείο αναφοράς για κάθε εμφυτευματολόγο, γναθοχειρουργό και, φυσικά, για κάθε οδοντίατρο που ενδιαφέρεται για το συγκεκριμένο επιστημονικό πεδίο.

Η τιμή του βιβλίου στη Αγγλική έκδοση ανέρχεται σε 280 ευρώ.



ΟΔΟΝΤΙΑΤΡΙΚΟ ΒΗΜΑ

Σκουφά 64, 106 80 Αθήνα, Τηλ. 210 3814 939
www.odvima.gr, e-mail: odvima@otenet.gr



Τώρα μπορείτε να κάνετε τις αγορές σας με πιστωτική κάρτα και άτοκες δόσεις απευθείας από τον προσκομικό σας υπολογιστή, μέσω του www.odvima.gr

Ε.Α. 1: 09.30 – 09.40

Σπάνια ενδοστοματική εκδήλωση ΝΚ/Τ λεμφώματος ρινικού τύπου

Ανδρέου Α.*, Θερμός Γ., Σκλαβούνου Α.

*Μεταπτυχιακή Φοιτήτρια, Εργαστήριο Στοματολογίας Οδοντιατρική Σχολή ΕΚΠΑ

Ενδιαφέρουσα περίπτωση

Σκοπός: Η παρουσίαση σπάνιας περίπτωσης ενδοστοματικού λεμφώματος ΝΚ/Τ-κυττάρων και η ανασκόπηση της σχετικής βιβλιογραφίας.

Περιγραφή Περίπτωσης: Άνδρας 76 ετών, με ιστορικό ινσουλινοεξαρτώμενου διαβήτη, προσήλθε για αξιολόγηση δυσφαγίας και χαλίωσης. Από 4μήνου ανέφερε προοδευτική ρινική συμφόρηση. Κλινικά παρατηρήθηκε εκτεταμένη έλκωση με ανώμαλα όρια καλυπτόμενη από παχιά νεκρωτική ψευδομεμβράνη στη μαλακή υπερώα. Η αξονική τομογραφία αποκάλυψε την παρουσία μάζας η οποία καταλάμβανε κυρίως το ιγμόρειο άντρο. Με πιθανή κλινική διάγνωση κακοήθους νεοπλασματος πραγματοποιήθηκε μερική βιοψία. Η ιστοπαθολογική και ανοσοϊστοχημική εξέταση έθεσαν την τελική διάγνωση ΝΚ/Τ μη Hodgkin λέμφωμα ρινικού τύπου. Ο ασθενής παραπέμφθηκε σε αιματολογική κλινική για περαιτέρω αντιμετώπιση και μετά το πέρας των θεραπειών, η ενδοστοματική βλάβη υπεχώρησε πλήρως.

Συμπεράσματα: Το ΝΚ/Τ λέμφωμα ρινικού τύπου αποτελεί σπάνια μορφή εξωλεμφαδενικού λεμφώματος αλλά τη συχνότερη κακοήθεια από Τ-λεμφοκύτταρα η οποία παρουσιάζει στενή συσχέτιση με τον ιό EBV. Οι αναφορές προσβολής της υπερώας δεν ξεπερνούν τις 20 στη διεθνή βιβλιογραφία και προέρχονται κυρίως από επέκταση του νεοπλασματος από δομές του ρινοφάρυγγα. Τα λεμφώματα της στοματικής κοιλότητας αν και αντιπροσωπεύουν μόλις το 2% των εξωλεμφαδενικών λεμφωμάτων, όμως αποτελούν την 3η κατά σειρά συχνότητας κακοήθεια της περιοχής αυτής. Προέρχονται κυρίως από τη Β κυτταρική σειρά με συχνότερα το Διάχυτο Λέμφωμα μεγάλων Β κυττάρων (DLBCL) και το Λέμφωμα Οριακής Ζώνης (MALT). Η κλινική εικόνα ποικίλει, με συνηθέστερη την εμφάνιση διόγκωσης και σπανιότερα έλκωσης, ενώ ως επί το πλείστον προσβάλλονται τα ούλα, η υπερώα και τα οστά των γνάθων και εγείρουν την υποψία φλεγμονωδών ή κακοήθων εξεργασιών. Η ταυτοποίηση πραγματοποιείται με ιστολογικά και ανοσοϊστοχημικά κριτήρια και η αντιμετώπιση είναι έργο ειδικού.

Ε.Α. 2: 09.40 – 09.50

Ευμέγεθες λίπωμα παρειάς. Παρουσίαση περίπτωσης

Γιαννούλης Γ.*, Παπαβασιλείου Δ., Τόσιος Κ., Θεολόγη-Λυγιδάκη Ν.

*ΜΤΠΧ Οδοντοφαρμακικής Χειρουργικής ΣΓΠΧ ΕΚΠΑ

Εισαγωγή: Το λίπωμα είναι συνήθης καλοήθης όγκος των μαλακών ιστών, με ποσοστό εμφάνισης 15-20% στην περιοχή της κεφαλής και του τραχήλου. Στην στοματική κοιλότητα εμφανίζεται σπανιότερα, συνήθως στον παρειακό βλεννογόνο, την γλώσσα, το έδαφος του στόματος και τα χείλη. Κλινικά παρουσιάζεται ως ασυμπτωματική διόγκωση ενώ διαγνωστικά απεικονίζεται με υπερηχογράφημα ή MRI. Ιστολογικά διακρίνεται σε απλό λίπωμα ενώ μπορεί να έχει και παραλλαγές όπως το ινολίπωμα, το αγγειολίπωμα, το χονδρολίπωμα κ.α. Θεραπευτικά συστήνεται η χειρουργική αφαίρεση και η ιστολογική εξέταση του όγκου.

Σκοπός: Σκοπός της εργασίας είναι η παρουσίαση περίπτωσης ασθενούς με ευμέγεθες λίπωμα, με εντόπιση εν τω βάθει στον παρειακό βλεννογόνο, που αφαιρέθηκε

χειρουργικά με ενδοστοματική προσπέλαση.

Παρουσίαση περιστατικού: Άντρας ηλικίας 45 ετών, παραπέμφθηκε από την Κλινική Στοματολογίας της Οδοντιατρικής Σχολής ΕΚΠΑ, στην Κλινική Στοματικής και Γναθοπροσωπικής Χειρουργικής της Οδοντιατρικής Σχολής ΕΚΠΑ με ασυμπτωματική διόγκωση στην δεξιά παρειά αντίστοιχα με το σώμα της κάτω γνάθου, που παρατηρήθηκε προ ζετίας. Κλινικά ήταν ψηλαφητός επιμήκης οζώδης όγκος, με ζυμώδη/μαλθακή σύσταση διαστάσεων 4,0x2,0x1,0 cm. Έγινε διαγνωστικά U/S και MRI με πιθανή διάγνωση λιπώματος. Ακολούθησε η αφαίρεση του όγκου με ενδοστοματική προσπέλαση υπό τοπική αναισθησία. Μετά την τομή στον βλεννογόνο, έγινε προσεκτική δίνιση των μαλακών ιστών, ανα-

γνώριση και παρασκευή του γενειακού νεύρου, εντοπισμός του όγκου και σταδιακή αφαίρεσή του. Ακολούθησε συρραφή. Μετεγχειρητικά ο ασθενής παρουσίασε ήπια πάρεση στο κάτω χείλος που παρήλθε 1 μηνά μετά.

Συμπέρασμα: Όταν το λίπωμα εντοπίζεται στην παρειά έχει ένδειξη η ενδοστοματική προσπέλαση για την αφαίρεσή του, με προϋπόθεση να διαφυλαχθεί η ακεραιότητα τόσο του γενειακού νεύρου όσο και των κλάδων του προσωπικού νεύρου.

Ε.Α. 3: 09.50 – 10.00

Αντιμικροβιακή χημειοπροφύλαξη στο διαβητικό οδοντιατρικό ασθενή

Συκαρά Μ.*, Τεντολούρης Α., Ντόβας Π., Τόσιος Κ., Τεντολούρης Ν.

*Οδοντίατρος, Μεταπτυχιακή φοιτήτρια Ιατρικής Σχολής ΕΚΠΑ

Ανασκόπηση σε θέματα ευρύτερου ενδιαφέροντος από τον χώρο των οδοντιατρικών επιστημών

Εισαγωγή: Ο Σακχαρώδης Διαβήτης (ΣΔ) είναι η διαταραχή του μεταβολισμού των υδατανθράκων, λιπών και πρωτεϊνών, η οποία οφείλεται σε έλλειψη ινσουλίνης με κύρια έκφρασή της την αύξηση των επιπέδων γλυκόζης στο αίμα. Οι ασθενείς με ΣΔ αποτελούν μια ιδιαίτερη κατηγορία ασθενών για τον οδοντίατρο, λόγω της πιθανότητας εμφάνισης προβλημάτων επούλωσης και λοιμώξεων μετά από την πραγματοποίηση χειρουργικών επεμβάσεων στη στοματική κοιλότητα. Σαν αποτέλεσμα, πολλές μελέτες προτείνουν τη χορήγηση Αντιμικροβιακής Χημειοπροφύλαξης ή Αντιβιοτικής Προφύλαξης (ΑΠ) ως κατάλληλο προληπτικό μέτρο.

Σκοπός: Σκοπός της παρούσας εργασίας ήταν η συστηματική ανασκόπηση της βιβλιογραφίας για την ανεύρεση ενδείξεων που να δικαιολογούν τη χορήγηση ΑΠ σε ασθενείς με ΣΔ πριν από την πραγματοποίηση επεμβάσεων στη στοματική κοιλότητα.

Συμπεράσματα: Στη βιβλιογραφία υπάρχει μεγάλο εύρος

συστάσεων και ασάφεια σε σχέση με την ανάγκη χορήγησης ΑΠ πριν από χειρουργικές οδοντιατρικές πράξεις σε ασθενείς με ΣΔ, ενώ δεν υπάρχουν επιστημονικά δεδομένα που να αποδεικνύουν την αποτελεσματικότητα της χορήγησης ΑΠ ως προληπτικό μέτρο. Ο αριθμός των κλινικών μελετών κρίθηκε ανεπαρκής για την ποιοτική σύνθεση των μελετών και τη διενέργεια μετα-ανάλυσης, ενώ έγινε εμφανής η ανάγκη διεξαγωγής περισσότερων μελετών. Σε γενικές γραμμές, για τιμές γλυκοζυλιωμένης αιμοσφαιρίνης HbA1c < 8% και προεγχειρητικής γλυκόζης πλάσματος BG < 200 mg/dL, για απλές επεμβάσεις στη στοματική κοιλότητα όπως απλή εξαγωγή δοντιού δεν προτείνεται η χορήγηση ΑΠ. Για τιμές HbA1c > 8% και BG > 200 mg/dL δεν υπάρχουν δεδομένα που να υποστηρίζουν πως οι ασθενείς είναι σε μεγαλύτερο κίνδυνο για την εμφάνιση επιπλοκών σύμφωνα με τις κλινικές μελέτες. Ωστόσο, με βάση την ύπαρξη μεμονωμένων περιστατικών στη βιβλιογραφία συστηματικής επέκτασης λοίμωξης επί εδάφους αρρυθμιστού ΣΔ, η προεγχειρητική κάλυψη με αντιβιοτικά κρίθηκε περισσότερο συνετή για αυτούς τους ασθενείς μέχρι να υπάρξουν νεώτερα δεδομένα.

Ε.Α. 4: 10.00 – 10.10

Έλκωση υπερώας και ηλεκτρονικό τσιγάρο: πιθανή συσχέτιση;

Τσιούμα Ο.*, Ανδρέου Α., Σκλαβούνου Α.

*Γεμπιοετής Προπτυχιακή Φοιτήτρια Οδοντιατρικής Σχολής Αθηνών

Ενδιαφέρουσα περίπτωση

Σκοπός: Η παρουσίαση περίπτωσης ενδοστοματικής έλκωσης στην σκληρή υπερώα με πιθανή συσχέτιση με τη χρήση ηλεκτρονικού τσιγάρου και η ανασκόπηση της διεθνούς βιβλιογραφίας.

Περιγραφή Περίπτωσης: Άνδρας 68 ετών, με ελεύθερο

ιατρικό ιστορικό, προσήλθε για αξιολόγηση ανώδυνης βλάβης στη υπερώα η οποία σημειώθηκε από το γενικό οδοντίατρο. Οι καπνιστικές του συνήθειες αφορούσαν σε χρήση συμβατικού και ηλεκτρονικού τσιγάρου για το οποίο ανέφερε ήπια ενόχληση κατά τη χρήση. Κλινικά, παρατηρήθηκε εκτεταμένη έλκωση με βλαστικό πυθμένα, καλυπτόμενη από ψευδομεμβράνη, στο δεξιό ημιμόριο

της σκληρής υπερώας. Με πιθανή κλινική διάγνωση κακοήθους εξεργασίας διενεργήθηκε μερική βιοψία η οποία αποκάλυψε χαρακτηρισ μη ειδικής έλκωσης. Η σύσταση για διακοπή χρήσης του ηλεκτρονικού τσιγάρου και η βοηθητική χρήση τοπικών επούλωτικών παραγόντων οδήγησε σε πλήρη ύφεση της βλάβης ενισχύοντας την αιτιολογική τους σχέση.

Συμπεράσματα: Παρά τη συνεχώς αυξανόμενη χρήση του ηλεκτρονικού τσιγάρου παγκοσμίως και την ποικιλία των τεχνικών του χαρακτηριστικών, δεν υπάρχουν σαφώς

τεκμηριωμένα βιβλιογραφικά δεδομένα σχετικά με τις πιθανές βλαβερές επιπτώσεις του στη στοματική υγεία. Μεμονωμένες περιπτώσεις πρόκλησης ενδοστοματικών θερμικών ή χημικών εγκαυμάτων και τραυματισμών από έκρηξη ηλεκτρονικού τσιγάρου και μικρός αριθμός ερευνητικών δεδομένων, δεν επιτρέπουν την εξαγωγή σαφών συμπερασμάτων. Με βάση το γεγονός ότι η χρήση του ηλεκτρονικού τσιγάρου είναι σχετικά πρόσφατη παραμένει να διερευνηθούν οι μακροπρόθεσμες επιπτώσεις του στη στοματική και τη γενική υγεία.

Ε.Α. 5: 10.10 – 10.20

Σύνδρομο Treacher Collins (γναθοπροσωπική δυσόστωση). Αίτια-εκδηλώσεις. Η συμμετοχή του οδοντιάτρου στην θεραπεία των οδοντικών και σκελετικών ανωμαλιών του στόματος

Φουσέκνης Ε*, Φουσέκνης Η.

*Φοιτητής προπτυχιακός ΕΚΠΑ

Πρόκειται για σύνδρομο με ισχυρή κληρονομικότητα (αυτοσωματικό επικρατούντα τύπο). Όμως το 60% των περιπτώσεων είναι μετάλλαξη του TCOF1 γονιδίου που συμβαίνει κατά την σύλληψη με ετήσια συχνότητα 1/50.000 γεννήσεις.

Μορφολογικά χαρακτηριστικά:

- Οστικά ελλείμματα ή και πλήρη απουσία του ζυγωματικού οστού
- Δυσπλασία των πτερυγίων των ώτων με συχνή απουσία του ακουστικού πόρου
- Άνω γνάθος υποπλαστική με ή χωρίς συνύπαρξη οχισίας

– Υποπλαστική κάτω γνάθος

Λειτουργικά προβλήματα: Αποφρακτική άπνοια, προβλήματα στη σίτιση-ακοή-ομιλία

Σκοπός: Σκοπός της εργασίας είναι να αναδείξει την συμβολή του οδοντιάτρου στα θεραπευτικά σχήματα και την συνεργασία του με τον πλαστικό χειρουργό, γναθοχειρουργό, ορθοδοντικό, Ω.Ρ.Λ.. Να σημειωθεί ότι λόγω της έντονης μικρογναθίας η γενική αναισθησία έχει πολλές επιπλοκές και η συνεργασία του ασθενή με Treacher Collins είναι ελάχιστη έως ανύπαρκτη.

Ε.Α. 6: 10.20 – 10.30

Ποιότητα και δημόσιες οδοντιατρικές υπηρεσίες. Η περίπτωση του Οδοντιατρικού Κέντρου Αθήνας

Μαγκίρης Ε.*, Καφέ Ε., Πατρινέλη Ε.

*Οδοντίατρος, Οδοντοθεραπευτικό Τμήμα, Οδοντιατρικό Κέντρο Υγείας Αθήνας

Σκοπός: Η μέτρηση της ικανοποίησης των ασθενών από την ποιότητα των παρεχομένων υπηρεσιών και τις διαδικασίες, μέσα από τη χρήση ενός συλλογικού μοντέλου πολλαπλών κριτηρίων.

Υλικό και Μέθοδος: Πραγματοποιήθηκε πρωτογενής ποσοτική έρευνα σε 225 ασθενείς στο Οδοντιατρικό Κέντρο Υγείας Αθήνας. Σύμφωνα με τους κανόνες της μεθόδου MUSA, δομήθηκε ερωτηματολόγιο 23 ερωτήσεων, με χρήση ποσοτικών και ποιοτικών δεικτών.

Αποτελέσματα: Η Σ.Ι. του δείγματος των οδοντιατρικών

ασθενών στην ποιότητα, εμφανίζει ποσοστό (84,31%) ενώ διαπιστώνεται χαμηλή απαιτητικότητα στα εξετασθέντα υποκριτήρια. «Η ανταπόκριση των εργαζομένων στα αιτήματα των ασθενών», εμφανίζεται με υψηλό ποσοστό ικανοποίησης (87,25%) και σημαντικότητα για τους ασθενείς (14,07%). Το «επίπεδο των παρεχομένων υπηρεσιών» εμφανίζει Σ.Ι. (86,74%), με σημαντικότητα (20,01%). Το «επίπεδο των υποδομών της μονάδας» εμφανίζει χαμηλή ικανοποίηση (74,51%), με σημαντικότητα (14,07%). Η «ασφάλεια των παροχών και υποδομών» εμφανίζει πο-

σοστό (85,6%) Σ.Ι. και την μεγαλύτερη σημαντικότητα (30,8%). Τέλος, η «υγιεινή υποδομών και εξοπλισμού» εμφανίζει Σ.Ι. (80,61%) και σημαντικότητα (21,4%).

Συμπεράσματα: Η απουσία αποτίμησης συνολικά της ποιότητας των παρεχόμενων οδοντιατρικών υπηρεσιών επιδρά αρνητικά στην ικανοποίηση των ασθενών, όπως και στην αποτελεσματικότητα των παροχών. Ο προσανατολισμός του πληθυσμού στις δημόσιες οδοντιατρικές υπηρεσίες επιβάλλει την παροχή ποιοτικών υπηρεσιών,

που μπορεί να επιτευχθεί με τη διεύρυνση δράσεων, την δημιουργία προτύπων ποιότητας, την καταγραφή και ανάλυση δεδομένων, όπως και τις συνεργασίες δομών. Η κατάσταση των κτιριακών υποδομών και του εξοπλισμού, η καθαριότητα και υγιεινή, καθώς και η ασφάλεια των παροχών του Κέντρου, αποτελούν πεδία προτεραιότητας. Συνεπώς, πρέπει να υπάρξουν ενέργειες σε αυτούς τους τομείς, προκειμένου να παρέχονται ποιοτικές οδοντιατρικές υπηρεσίες.

Ε.Α. 7: 10.30 – 10.40

Οστεονέκρωση της γνάθου σχετιζόμενη με την λήψη αντιαγγειογενετικών. Παρουσίαση περιστατικού κλινικού ενδιαφέροντος

Μακρυνικόλα Α.*, Τσαρουχάς Γ., Κουρή Μ., Παπαδοπούλου Ε., Σιμοπούλου Β., Ποταμιάνου Ε., Καλφαρέντζος Ε., Βάρδας Ε.

*Τελειόφοιτος Οδοντιατρικής Σχολής ΕΚΠΑ

Εισαγωγή: Η οστεονέκρωση των γνάθων που σχετίζεται με λήψη φαρμάκων (Medication Related Osteonecrosis of the Jaws, MRONJ) είναι μία σοβαρή επιπλοκή που παρουσιάζει δυσκολία στην αντιμετώπιση. Διάφορα φάρμακα έχουν ενοχοποιηθεί για MRONJ, συμπεριλαμβανομένων των αντιαγγειογενετικών.

Σκοπός: Η παρουσίαση ενός περιστατικού MRONJ σχετιζόμενη με αντιαγγειογενετική θεραπεία.

Περιγραφή περιστατικού: Ασθενής, 56 ετών με Ca νεφρού προσήλθε στην Κλινική της Νοσοκομειακής Οδοντιατρικής με ευαισθησία στην κάτω γνάθο δεξιά όπου είχε προηγηθεί οδοντική εξαγωγή του #46. Ο ασθενής είχε λάβει παζοπανίμπη και σουνιτινίμπη. Στην κλινική εξέταση παρατηρήθηκαν οστικές ακίδες και πυόρροια στην πίεση στην περιοχή. Ο ασθενής παραπέμφθηκε για ακτινογραφικό έλεγχο. Αποφασίστηκε η συντηρητική αντιμε-

τώπιση της βλάβης μετά από την παραπομπή και εκτίμηση από την Κλινική Στοματικής και Γναθοπροσωπικής χειρουργικής. Ο ασθενής βρισκόταν υπό παρακολούθηση και λάμβανε αντιβιοτικά σχήματα, με εμφανή σημεία βελτίωσης, ώσπου μετά από 4 μήνες επήλθε αυτόματη απόπτωση των οστικών απολυμάτων, πλήρης κάλυψη με βλεννογόνο του μετεξακτικού φατνίου και απουσία συμπτωμάτων.

Συμπεράσματα: Στους ασθενείς που λαμβάνουν αντιαγγειογενετική αγωγή η λήψη εκτενούς ιατρικού και οδοντιατρικού ιστορικού είναι απαραίτητη, λόγω των επιπλοκών που σχετίζονται με την λήψη των φαρμάκων αυτών, όπως η οστεονέκρωση. Η θεραπεία της οστεονέκρωσης μπορεί να είναι συντηρητική ή/και χειρουργική και θα πρέπει να επιλέγεται πάντα κατά περίπτωση και με τη συνεργασία του θεράποντα ιατρού.

Ε.Α. 8: 10.40 – 10.50

Ενδοδοντία και φάρμακα σχετιζόμενα με την οστεονέκρωση των γνάθων

Κωνσταντοπούλου Κ.*, Χριστοφόρου Α., Κούκη Μ., Οικονόμου Ι.

*Οδοντίατρος, Οδοντιατρική Σχολή Αθηνών

Ανασκόπηση

Εισαγωγή: Η οστεονέκρωση των γνάθων αποτελεί επιπλοκή μετά την έκθεση σε παράγοντες στόχευσης των οστών, όπως διφωσφονικά και δενοσοουμάμπη, καθώς και σε μη αντιαπορροφητικά φάρμακα (βιολογικοί παράγοντες).

Σκοπός: Σκοπός της εργασίας αυτής είναι η παρουσίαση προληπτικών μέτρων για την ασφαλέστερη συντηρητική και χειρουργική ενδοδοντική θεραπεία σε ασθενείς, που λαμβάνουν φάρμακα σχετιζόμενα με οστεονέκρωση, των επιπτώσεων της περιακρορριζικής φλεγμονής στην εμφάνιση της οστεονέκρωσης και της επίδρασης των σχετιζόμενων με οστεονέκρωση των γνάθων φαρμάκων στην επούλωση

των περιακρορριζικών βλαβών πολφικής αιτιολογίας.

Συμπεράσματα: Στους ασθενείς οι οποίοι λαμβάνουν φάρμακα σχετιζόμενα με οστεονέκρωση, η συντηρητική ενδοδοντική θεραπεία αποτελεί ασφαλή διαδικασία, εφόσον όλοι οι χειρισμοί πραγματοποιούνται όχι πέραν του ακρορριζικού τρήματος. Όταν η χειρουργική ενδοδοντική θεραπεία είναι απαραίτητη, προτείνεται η κατά το δυνατόν συντηρητικότερη χειρουργική τεχνική και η χρήση από τον ασθενή διαλύματος κλωρεξιδίνης προ- και μετεχειρητικά, για μείωση του κινδύνου εμφάνισης οστεονέκρωσης.

Μελέτες σε ζώα έδειξαν ότι η λήψη ζολεδρονικού οξέος μειώνει την απορρόφηση του οστού λόγω περιακρορριζικής φλεγμονής. Ωστόσο, σε έδαφος λήψης διφωσφονικών φαρμάκων η εξαγωγή δοντιών με περιακρορριζική φλεγμονή μπορεί να οδηγήσει σε περισσότερο εκσεσημασμένη οστεονέκρωση συγκριτικά με εξαγωγή δοντιών χωρίς περιακρορριζική βλάβη. Τέλος, υπάρχουν ενδείξεις συσχέτισης της διάρκειας λήψης διφωσφονικών με την καθυστέρηση στην επούλωση των περιακρορριζικών βλαβών μετά τη συντηρητική ενδοδοντική θεραπεία.

E.A. 9: 10.50 – 11.00

Σύγχρονη αντιμετώπιση περιακρορριζικών βλαβών: Η θέση της ακρορριζεκτομής

Παπαθανάσης Ν.*, Θεολόγη-Λυγιδάκη Ν.

*Χειρουργός Οδοντίατρος, Οδοντιατρική Σχολή ΕΚΠΑ

Ανασκόπηση σε θέματα ευρύτερου ενδιαφέροντος από τον χώρο των οδοντιατρικών επιστημών

Εισαγωγή: Η θεραπευτική προσέγγιση των περιακρορριζικών βλαβών αποτελεί αντικείμενο εκτεταμένης συζήτησης. Η αντιμετώπιση τους μπορεί να γίνει με τη συμβατική ενδοδοντική θεραπεία του υπαίτιου δοντιού ή την επανάληψη προϋπάρχουσας πλημμελούς θεραπείας, με ή χωρίς χειρουργική προσέγγιση στην περιακρορριζική βλάβη. Ωστόσο, αν και η σύγχρονη ενδοδοντική θεραπεία έχει συμβάλει στην μείωση της ανάγκης για επέμβαση, σύγχρονες επιδημιολογικές μελέτες έχουν δείξει υψηλό ποσοστό ενδοδοντικά θεραπευμένων δοντιών με χρόνιες περιακρορριζικές βλάβες, που δεν έχουν υποχωρήσει, με την ακρορριζεκτομή να αποτελεί αναγκαία συμπληρωματική θεραπευτική επιλογή για τη διατήρηση του ενδοδοντικά θεραπευμένου δοντιού στο φραγμό. Η χειρουργική διαδικασία της ακρορριζεκτομής παρουσίασε πιο ικανοποιητικά αποτελέ-

σματα από τις αρχές της δεκαετίας του 1990 και έπειτα. Αρκετές ήταν οι σημαντικές εξελίξεις- τροποποιήσεις, που ήρθαν στο προσκήνιο μετά από νέες έρευνες και άλλαξαν καθοριστικά τα δεδομένα στην χειρουργική επέμβαση του ακρορριζίου.

Σκοπός: Σκοπός της παρούσας ανασκόπησης είναι η διερεύνηση της πρόσφατης βιβλιογραφίας σχετικά με τη σύγχρονη αντιμετώπιση των περιακρορριζικών βλαβών και με την αναγκαιότητα ή όχι για χειρουργική παρέμβαση στο ακρορριζίο.

Συμπεράσματα: Πράγματι μόνο με την σύγχρονη ενδοδοντική θεραπεία επιτυγχάνονται σήμερα καλύτερα αποτελέσματα και υποχώρηση των ακρορριζικών αλλοιώσεων σε περισσότερες περιπτώσεις από ότι στο παρελθόν. Όμως η ακρορριζεκτομή σήμερα έχει θέση και συγκεκριμένες ενδείξεις και αποτελεί μία αξιόπιστη θεραπευτική λύση με προβλέψιμο αποτέλεσμα και υψηλά ποσοστά επιτυχίας, λόγω και των νεότερων γνώσεων και εξελίξεων σε υλικά και μέσα που διατίθενται.

E.A. 10: 11.00 – 11.10

Ακρορριζεκτομή: ενδείξεις, τεχνικές, υλικά ανάστροφης έμφραξης, επιτυχία-αποτυχία

Χριστοφόρου Α.*, Κωνσταντοπούλου Κ., Κούκη Μ., Οικονόμου Ι.

*Προπτυχιακός φοιτητής Οδοντιατρικής Σχολής Αθηνών

Ανασκόπηση

Εισαγωγή: Η ακρορριζεκτομή είναι μία τεχνική η οποία ανήκει στις τεχνικές της χειρουργικής Ενδοδοντολογίας. Στην τε-

χνική αυτή, αποκόπτονται και αφαιρούνται δύο έως τρία χιλιοστά του ακριρριζικού πέρατος της ρίζας και στο εναπομένον τμήμα της ρίζας τοποθετείται στο σημείο της αποκοπής ανάστροφη έμφραξη από κάποιο βιοσυμβατό υλικό.

Σκοπός: Σκοπός της παρούσας εργασίας είναι η αναφορά στις ενδείξεις και στις αντενδείξεις της εφαρμογής της ακρορριζεκτομής, στις τεχνικές της ακρορριζεκτομής, στα νεότερα υλικά ανάστροφης έμφραξης καθώς και στα ποσοστά επιτυχίας και αποτυχίας της τεχνικής αυτής.

Συμπεράσματα: Παρά το ότι η συντηρητική ενδοδοντική θεραπεία αποτελεί γενικά την πρώτη επιλογή στην αντιμετώπιση της εμμένουσας περιακρορριζικής φλεγμονής, η ακρορριζεκτομή ενδείκνυται όταν η συντηρητική ενδοδοντική θεραπεία δεν μπορεί να πραγματοποιηθεί ή δεν είναι πιθανό να βελτιώσει το προηγούμενο αποτέλεσμα. Τα υλικά ανάστροφης έμφραξης τα οποία χρησιμοποι-

ούνται στην κλινική πράξη είναι οι κονίες οξειδίου του ψευδαργύρου και ευγενόλης, η υαλοϊονομερής κονία, σύνθετες ρητίνες, το Diaket, το MTA και τα βιοκεραμικά υλικά. Υπάρχουν αρκετές ενδείξεις ότι και τα βιοκεραμικά υλικά μπορούν να χρησιμοποιηθούν με επιτυχία, αλλά απαιτείται περαιτέρω διερεύνηση. Όσον αφορά στην αναγέννηση των περιακρορριζικών ιστών, το MTA και, στη συνέχεια, το retroplast πλεονεκτούν σε σύγκριση με τα υπόλοιπα υλικά. Η ακρορριζεκτομή έχει αρκετά υψηλά ποσοστά επιτυχίας και, αναμένεται πως, με τη μεγέθυνση του οπτικού πεδίου με τη βοήθεια του μικροσκοπίου, τα ποσοστά αυτά θα αυξηθούν περυσότερο.

Ε.Α. 11: 11.10 – 11.20

Διάγνωση και θεραπεία υπερτροφικών ή χαμηλά προσφυόμενων χαλινών σε παιδιά. Παρουσίαση περιστατικών

Θεριστόπουλος Α.*, Πέτρου Α., Κατσίμπαλη Α., Κουσή Β.

*Οδοντίατρος, Οδοντιατρική Σχολή Αθήνας ΕΚΠΑ

Ενδιαφέρουσες περιπτώσεις σε συνδυασμό με σύντομη βιβλιογραφική ανασκόπηση

Σκοπός: Η εργασία αυτή στοχεύει συγκεντρώνοντας βιβλιογραφικά δεδομένα και μέσα από την παρουσίαση δύο κλινικών περιστατικών να δώσει ένα πλαίσιο σχετικά με την σωστή διάγνωση και τη θεραπευτική αντιμετώπιση των υπερτροφικών ή χαμηλά προσφυόμενων χαλινών που μπορεί να εντοπίζονται στο άνω και κάτω χείλος αλλά και στην γλώσσα.

Περιγραφή περίπτωσης /τεχνικής: Η εργασία παρουσιάζει δύο ενδιαφέρουσες περιπτώσεις με υπερτροφικούς χαλινούς οι οποίες αντιμετωπίστηκαν στην Μεταπτυχιακή Κλινική της Παιδοδοντιατρικής του Πανεπιστημίου Αθηνών.

Η πρώτη αφορά υπερτροφικό χαλινό στο άνω χείλος ο οποίος παρεμπόδιζε την ανατολή του μόνιμου κεντρικού τομέα και η δεύτερη αφορά αγκυλογλωσσία η οποία προκαλούσε διατραχές στην ομιλία. Η θεραπευτική αντιμετώπιση και των δύο περιστατικών περιελάμβανε χαλινεκτομή με ακτίνες laser και τοπική εφαρμογή αναπλαστικών παραγόντων.

Συμπεράσματα: Η ορθή διαχείριση τέτοιων περιπτώσεων βασίζεται στη σωστή διάγνωση η οποία περιλαμβάνει τη λήψη ιστορικού και την ορθή κλινική εξέταση. Η θεραπευτική αντιμετώπιση των υπερτροφικών ή χαμηλά προσφυόμενων χαλινών, ανάλογα με την περίπτωση, συνιστάται σε παρακολούθηση είτε σε χαλινεκτομή. Η χαλινεκτομή γίνεται χειρουργικά είτε με την χρήση ακτίνων Laser.

Ε.Α. 12: 11.20 – 11.30

Απλή εξαγωγή μεγάλη στοματοκολπική επικοινωνία. Παρουσίαση Περίπτωσης

Τριανταφύλλου Β.*, Αράπη Ι.*, Νταγιάντης Γ., Χριστόπουλος Π.

*Οδοντίατρος

Ενδιαφέρουσα περίπτωση

Εισαγωγή: Οι ακρορριζικές αλλοιώσεις αποτελούν συχνό εύρημα στην καθ' ημέρα πράξη και όσον αφορά τους τρίτους γομφίους είναι απόλυτη ένδειξη εξαγωγής. Η διαφορική διάγνωση βασίζεται σε κλινικά και ακτινογραφικά σημεία και ταξινομούνται σε φλεγμονώδους, αναπτυξια-

κής ή νεοπλασματικής αιτιολογίας. Την τελική διάγνωση δίνει η ιστολογική εξέταση.

Σκοπός: Σκοπός είναι η παρουσίαση περίπτωσης με ακρορριζική αλλοίωση στην περιοχή του #28 και η σύγκριση ευρείας στοματοκολπικής επικοινωνίας.

Περιγραφή: Άνδρας 42 ετών με ελεύθερο ιατρικό ιστορικό παραπέμφθηκε για απλή αφαίρεση του τρίτου άνω γομ-

φίου αριστερά. Στην πανοραμική ακτινογραφία απεικονίζεται ακτινοδυσαστική αλλοίωση ακρορριζικά του #28 σε συνέχεια με τη μεμβράνη του ιγμορείου άντρου. Μετά την αφαίρεση του #28 παρατηρήθηκε εκροή ορώδους υγρού από το μετεξακτικό φατνίο. Πραγματοποιήθηκε αφαίρεση της αλλοίωσης που εκτεινόταν εντός του ιγμορείου άντρου και άπω του δεύτερου γομφίου. Διαπιστώθηκε στοματοκολπική επικοινωνία στην περιοχή του #28 με έκταση μέχρι και άπω του #27 μέσω βαθύ περιοδοντικού θυλάκου οπότε αποφασίστηκε και η αφαίρεσή του για τη επίτευξη πλήρους σύγκλεισης της επικοινωνίας. Πραγματοποιήθηκε συρραφή του κρημνού με ράμμα VICRYL

3/0. Χορηγήθηκαν αντιβίωση ευρέος φάσματος και αποσυμφορητικά για δεκαπέντε ημέρες καθώς και σύσταση για αποφυγή μεγάλων εναλλαγών πιέσεων. Πραγματοποιήθηκαν εβδομαδιαίες επανεξετάσεις για διάστημα ενός μήνα και επανεξέταση μετά από δύο μήνες. Η μετεχειρητική πορεία του ασθενούς ήταν ομαλή χωρίς επιπλοκές.

Συμπεράσματα: Επιπλοκή της εξαγωγής των τρίτων γομφίων αποτελεί η στοματοκολπική επικοινωνία. Προεχειρητικά είναι απαραίτητος ο ακτινογραφικός έλεγχος. Ο κλινικός πρέπει να είναι σε θέση να διαγνώσει και να αντιμετωπίσει την επιπλοκή ή να παραπέμψει τον ασθενή, η αντιμετώπιση ποικίλει ανάλογα με το μέγεθος της βλάβης.

Ε.Α. 13: 11.30 – 11.40

Κατευθυνόμενη εμφυτευματολογία, λύσεις σε προβληματικές περιπτώσεις

Αγγελής Χ.

Οδοντοτεχνίτης

Ο P. I. Branemark πριν σχεδόν σαράντα χρόνια έθεσε τις βάσεις για ένα νέο κλάδο της οδοντιατρικής επιστήμης την οδοντική εμφυτευματολογία με στόχο να κάνει εφικτή την βελτίωση της ποιότητας ζωής των ασθενών βοηθώντας τους να από καταστήσουν μερικές ή ολικές νωδότητες που σε μερικές περιπτώσεις η κλασική προσθετική αδυνατούσε να δώσει λύσεις επαναφέροντας έτσι την χαμένη λειτουργικότητα αλλά και αισθητική.

Από τότε σε αυτό το αυλάκι κύλησε πολύ νερό, πολλές εξελίξεις, νεώτερες απόψεις και τεχνικές, πιο σύγχρονα μέσα και υλικά που βοηθούν την οδοντιατρική ομάδα προκειμένου να δώσει το βέλτιστο αποτέλεσμα στους ασθενείς.

Σήμερα βέβαια έχουμε φτάσει στο σημείο ώστε να μπο-

ρούμε προχειρουργικά να έχουμε σχεδόν όλες τις απαντήσεις στις προβληματικές καταστάσεις που θα παρουσιαστούν κατά την διάρκεια ενός χειρουργείου, αλλά είμαστε και σε θέση να διορθώσουμε τυχόν λάθη που συνέβησαν κατά την τοποθέτηση των εμφυτευμάτων.

Έχουμε ακόμη την δυνατότητα να διαχειριστούμε με μεγαλύτερη άνεση περιπτώσεις ασθενών που χρειάζονται ειδικούς χειρισμούς λόγω ιδιαίτερων καταστάσεων σε μεγάλα οστικά ελλείμματα.

Στην παρουσίαση αυτή θα δούμε περιστατικά που καλύπτουν ένα μεγάλο εύρος περιπτώσεων που αντιμετωπίστηκαν έτσι ώστε τελικά οι ασθενείς να λάβουν αυτό που επιθυμούν, σωστή λειτουργικότητα και αισθητική των απόκαταστάσεων τους.

Ε.Α. 14: 11.40 – 11.50

Ψηφιακή οδοντιατρική: Περιορισμοί και δυνατότητες της νέας τεχνολογίας

Βίλλιος Α.*, Καρκαζής Η., Παπαδόπουλος Τ.

*Οδοντίατρος, Διδάκτωρ Πανεπιστημίου Κολωνίας, Επιστημονικός Συνεργάτης Τομέα Προσθετολογίας Οδοντιατρικής Σχολής ΕΚΠΑ, Μεταπτυχιακός φοιτητής προγράμματος ειδίκευσης στα Οδοντιατρικά Βιοϊλικά

Νέες διαγνωστικές ή θεραπευτικές μέθοδοι

Σκοπός: Η σύγχρονη οδοντιατρική είναι μια επιστήμη άρρηκτα συνδεδεμένη με την τεχνολογική πρόοδο. Σκοπός της παρουσίασης αυτής είναι η αναφορά σε δυνατότητες της νέας τεχνολογίας καθώς και σε περιορισμούς

που ανακύπτουν σε σχέση με τις μέχρι τώρα ακολουθούμενες διαδικασίες.

Περιγραφή τεχνικής: Η ψηφιακή εποχή έχει ήδη φέρει σημαντικές αλλαγές στην οδοντιατρική. Η ψηφιακή ενδοστοματική ακτινογραφία, οι υπολογιστική αξονική τομογραφία κωνικής δέσμης, η διατήρηση ψηφιακού αρχείου

ασθενών είναι κάποιες από τις δυνατότητες της νέας τεχνολογίας που έχουν ήδη ενσωματωθεί με επιτυχία στην καθημερινή οδοντιατρική πράξη. Πλέον προσφέρεται και η δυνατότητα διείσδυσης της ψηφιακής τεχνολογίας και στη διαδικασία της αποτύπωσης. Με τα νέα συστήματα ενδοστοματικής ψηφιακής αποτύπωσης έχει πλέον ο οδοντίατρος τη δυνατότητα άμεσου ελέγχου του αποτυπώματος πριν το στείλει στο εργαστήριο. Η χρήση υλικών περιορίζεται όπως και οι χρόνοι παράδοσης των εργασιών. Για την αξιοποίηση των δυνατοτήτων που προσφέρουν τα νέα συστήματα απαιτείται να πληρούνται ορισμένες προϋποθέσεις όπως πρόσβαση στο διαδίκτυο,

ηλεκτρονικοί υπολογιστές με μεγάλη επεξεργαστική ισχύ και κατάλληλο λογισμικό.

Συμπεράσματα: Οι νέες τεχνικές ψηφιακής οδοντιατρικής προσφέρουν αναμφίβολα σημαντικά πλεονεκτήματα. Η ενσωμάτωση της νέας τεχνολογίας στην καθημερινή οδοντιατρική πράξη απαιτεί όμως προσεκτικά βήματα από μέρος του οδοντίατρου. Ο μαχόμενος οδοντίατρος προκειμένου να κάνει τις απαραίτητες επενδύσεις προς αυτή την κατεύθυνση, καλείται να λάβει υπόψη του τη ζήτηση της αγοράς, τις ικανότητες και την τεχνολογική υποδομή των συνεργατών του και τους περιορισμούς της νέας τεχνολογίας που δεν είναι πάντα προφανείς.

Ε.Α. 15: 11.50 – 12.00

Συγκριτική μελέτη εφαρμογής εκτεταμένων επιεμφυτευματικών αποκαταστάσεων: Ενδοστοματική ψηφιακή αποτύπωση και αποτύπωση πολυβυνιλοξάνης.

Βίλλιας Α.*, Καρκαζής Η., Παπαδόπουλος Τ.

*Οδοντίατρος, Διδάκτωρ Πανεπιστημίου Κολωνίας, Επιστημονικός Συνεργάτης Τομέα Προσθετολογίας Οδοντιατρικής Σχολής ΕΚΠΑ, Μεταπτυχιακός φοιτητής προγράμματος ειδίκευσης στα Οδοντιατρικά Βιοϊλικά

Ερευνητική Πειραματική Εργασία

Σκοπός: Να εξεταστεί η επίδραση δύο διαφορετικών μεθόδων αποτύπωσης στην ακρίβεια της οριακής εφαρμογής εκτεταμένων κοχλιούμενων επιεμφυτευματικών αποκαταστάσεων.

Υλικό και Μέθοδος: Μελετήθηκε αποτύπωση με μονοφασική πολυβυνιλοξάνη από συσκευή αυτόματης ανάμιξης (Variotime Dynamix Monophase, Heraeus Kulzer GmbH, Germany) (CTM) και αποτύπωση με ενδοστοματικό ψηφιακό σύστημα (I-tero, Cadent Ltd., Israel) (IOS).

Το πείραμα εκτελέστηκε σε εκμαγείο άνω γνάθου πραγματικού ασθενή. Κατασκευάστηκαν μεταλλικοί σκελετοί για κοχλιούμενες αποκαταστάσεις επί των εμφυτευμάτων στις θέσεις 11, 14 και 17, των οποίων η εφαρμογή μελετήθηκε με μη καταστροφική μέθοδο. Κατασκευάστηκαν 24 δοκίμια (N=24), 12 για κάθε τεχνική αποτύπωσης, με 2 υποομάδες έκαστη, (n=6) (A11 και A17) με βάση την τεχνική κοχλίωσης. Μελετήθηκαν οι παράμετροι τίτλος ορι-

ζόντιας διαφοράς στο όριο (FDH), τίτλος κάθετης διαφοράς στο όριο (FDV) και τίτλος κωνικής διαφοράς στο όριο (FDC), που περιγράφουν τη συνολική μέση οριακή εφαρμογή των αποκαταστάσεων. Διεξήχθη δοκιμασία ANOVA ($\alpha=0.05$) και post-hoc δοκιμασίες Tukey's.

Αποτελέσματα: Υπήρχε σημαντική επίδραση της μεθόδου αποτύπωσης στον FDH: $F(3,20)=5,558$, $p<,01$, $\omega=,60$ (μεγάλη επίδραση). Επίσης στον FDV: $F(3,20)=3,299$, $p<,05$, $\omega=,15$ (μικρή επίδραση), καθώς και FDC: $F(3,20)=4,996$, $p<,05$, $\omega=,58$ (μεγάλη επίδραση). Οι post-hoc δοκιμασίες Tukey's αποκάλυψαν μόνο για τον FDH σημαντικές ($p<,05$) διαφορές μεταξύ των ομάδων [CTM A11] – [IOS A11] και [IOS A17] καθώς και [CTM A17] – [IOS A11] και [IOS A17].

Συμπεράσματα: Με βάση τους περιορισμούς αυτής της εργαστηριακής έρευνας οι αποκαταστάσεις που προέκυψαν και από τις δύο αποτυπωτικές μεθόδους είχαν διαφορά στο όριο. Η μέθοδος αποτύπωσης κλειστού δισκαρίου με μονοφασική πολυβυνιλοξάνη έδωσε καλύτερα αποτελέσματα.

Ε.Α. 16: 12.00 – 12.10

Ψηφιακές μονολιθικές επιεμφυτευματικές αποκαταστάσεις

Μακρυνικόλα Α.*, Μήτσιος Χ., Ρούσσου Ι.

*Τελειόφοιτη φοιτήτρια, Οδοντιατρική Σχολή ΕΚΠΑ

Νέες θεραπευτικές τεχνικές

Εισαγωγή: Με τα εμφυτεύματα να αποτελούν την αποκατάσταση εκλογής σε πολυάριθμα περιστατικά, η ανάγκη για αισθητικές επιεμφυτευματικές αποκαταστάσεις υψηλής αντοχής αυξήθηκε ραγδαία. Τα μονολιθικά υλικά σε συνδυασμό με τα νεότερα ψηφιακά συστήματα φέρνουν επανάσταση σε ό,τι γνωρίζαμε έως τώρα, ανοίγοντας ένα νέο κεφάλαιο στις επιεμφυτευματικές αποκαταστάσεις.

Σκοπός της παρούσας εργασίας είναι η παρουσίαση των δυνατοτήτων που παρέχουν τα ψηφιακά συστήματα για επιεμφυτευματικές αποκαταστάσεις υψηλών προδιαγραφών.

Συζήτηση: Τα ψηφιακά συστήματα έχουν αποτελέσει το επίκεντρο της συζήτησης των οδοντιάτρων για εξοικονόμηση χρόνου, εργονομία και ακρίβεια στις αποκαταστάσεις. Η διαχρονική προσπάθεια αντικατάστασης του μετάλλου για αισθητικούς λόγους, έχει φέρει επιτέλους αποτελέσματα, με τα νέα συστήματα μονολιθικών ολοκεραμικών αποκαταστάσεων, τα οποία μπορούν να συνδυαστούν τόσο με την ψηφιακή αποτύπωση όσο και με το 3D-printing. Ο οδοντίατρος πλέον, έχει τη δυνατότητα να αποτυπώσει, να σχεδιάσει και να εκτυπώσει την επιεμφυ-

τευματική αποκατάσταση εντός του χώρου του ιατρείου, μειώνοντας σημαντικά το χρόνο εργασίας. Τα συστήματα εκλογής για επιεμφυτευματικές αποκαταστάσεις είναι τα ZirCAD και IPS e.max CAD. Η ζirkονία υπήρξε ένα από τα πρώτα ολοκεραμικά υλικά που χρησιμοποιήθηκε επιτυχώς ακόμα και σε γέφυρες τριών τεμαχίων σε οπίσθια δόντια, προσφέροντας υψηλή αισθητική, αφήνοντας όμως σημαντικά περιθώρια βελτίωσης στην πρόσθια αισθητική ζώνη.

Το IPS e.max CAD, ένα καινοτόμο υαλοκεραμικό διπυριτικού λιθίου (LS2) για εφαρμογές CAD/CAM, σύμφωνα με έρευνες, παρέχει αποκαταστάσεις με τιμές οριακής προσαρμογής, πλάτους χάσματος και οριακής δύναμης κατάγματος, που δεν έχουν τίποτα να ζηλέψουν από τις αντίστοιχες των μεταλλοκεραμικών αποκαταστάσεων.

Συμπέρασμα: Η επόμενη μέρα της οδοντιατρικής βρίσκεται αδιαμφισβήτητη στην ψηφιακή εποχή, γι' αυτό και είναι απαραίτητη η εξοικείωση του σύγχρονου οδοντιάτρου με τα ψηφιακά συστήματα. Τα παραπάνω θετικά αποτελέσματα για τα μονολιθικά ολοκεραμικά υλικά χαράσσουν ένα νέο δρόμο στην οδοντιατρική, ελεύθερου μετάλλου, τον οποίο δεν μπορεί να παρακάμψει ο σύγχρονος κλινικός οδοντίατρος.

Ε.Α. 17: 12.10 – 12.20

Άμεση τοποθέτηση εμφυτευμάτων στην οπίσθια ζώνη. Ενδείξεις - Τεχνικές - Προβλεψιμότητα - Παρουσίαση περιστατικών

Μαλάμης Δ.*, Βασιλόπουλος Σ.

*Περιοδοντολόγος, Επιστημονικός Συνεργάτης Εργαστηρίου Περιοδοντολογίας ΕΚΠΑ

Ανασκόπηση σε θέματα ευρύτερου ενδιαφέροντος από τον χώρο των οδοντιατρικών επιστημών

Εισαγωγή: Η πρόοδος της επιστήμης της εμφυτευματολογίας κατέστησε εφικτή, μεταξύ άλλων, τη σημαντική μείωση του συνολικού χρόνου θεραπείας των ασθενών. Μία από τις μεθόδους συντόμευσης του χρόνου αποκατάστασης αλλά και περιορισμού του αριθμού των επεμβατικών πράξεων είναι η άμεση εμφύτευση οστεοενσωματούμενων εμφυτευμάτων μετά από εξαγωγή δοντιών.

Σκοπός: Ο σκοπός της εργασίας είναι η εξέταση και παρουσίαση της προβλεψιμότητας, των ενδείξεων και των

τεχνικών άμεσας εμφύτευσης στην οπίσθια ζώνη μέσα από ανασκόπηση της υπάρχουσας βιβλιογραφίας και παρουσίαση επιλεγμένων περιστατικών.

Συμπεράσματα: Σύμφωνα με τα αποτελέσματα της βιβλιογραφικής ανασκόπησης η τοποθέτηση εμφυτευμάτων άμεσα μετεξακτικά στην οπίσθια ζώνη είναι μια τεχνική προβλέψιμη τόσο ως προς την επιβιωσιμότητα όσο και ως προς την επιτυχία των εμφυτευμάτων. Η επιλογή των κατάλληλων περιστατικών, η πραγματοποίηση atraυματικής εξαγωγής και η εξασφάλιση καλής αρχικής σταθεροποίησης αποτελούν αναγκαία συνθήκη για την επιτυχία του αποτελέσματος.

Ε.Α. 18: 12.20 – 12.30

Οστεοενσωμάτωση και κυτταρική αντίδραση στην επιφάνεια των εμφυτευμάτων τιτανίου

Μανταλενάκης Σ.*, Μανταλενάκης Κ., Ζερβού Ε.

*DDS

Ανασκόπηση σε θέματα ευρύτερου ενδιαφέροντος από τον χώρο των οδοντιατρικών επιστημών

Εισαγωγή: Με την τροποποίηση της επιφάνειας των εμφυτευμάτων μπορούμε να επιτύχουμε οστεοενσωμάτωση καλύτερης ποιότητας και σε πολύ γρηγορότερους ρυθμούς, καλύτερη βιοσυμβατότητα αλλά και μια καθαρή επιφάνεια εμφυτευμάτων που παίζει σημαντικότατο ρόλο στην αντίδραση των ιστών γύρω από το εμφύτευμα αλλά και στην γενική υγεία του δέκτη.

Σκοπός: Ο σκοπός της εργασίας είναι να παρουσιάσει τα διάφορα χαρακτηριστικά της επιφάνειας ενός εμφυτεύματος και πώς αυτά επηρεάζουν την οστεοενσωμάτωση και την κυτταρική αντίδραση σε φαινοτυπικό, γενετικό και μοριακό επίπεδο.

Συμπεράσματα: Τα χαρακτηριστικά της επιφάνειας ενός εμφυτεύματος όπως η αδρότητα, η τοπογραφία και το φορτίο της επιφάνειας παίζουν καταληκτικό ρόλο στην οστεοενσωμάτωση και στην συμπεριφορά των κυττάρων πάνω και γύρω από το εμφύτευμα. Τα χαρακτηριστικά αυτά είναι αλληλένδετα πολλές φορές και δεν μπορούν να μελετηθούν αυτόνομα, ένας λόγος που είναι οι έρευνες πάνω σε αυτό είναι εκτενείς μέχρι και σήμερα. Τελευταία έχει δοθεί μεγάλη σημασία στην καθαρότητα της επιφάνειας ενός εμφυτεύματος, μιας που επιμολυσμένες επιφάνειες είτε με οργανικά είτε ανόργανα μόρια μπορούν όχι μόνο να επηρεάσουν την οστεοενσωμάτωση, αλλά και να επιβαρύνουν την γενική υγεία του δέκτη.

Ε.Α. 19: 12.30 – 12.40

Πώς επηρεάζουν οι κονίες συγκόλλησης της αποκατάστασης την περιεμφυτευματική νόσο;

Σαμανίδης Κ.*, Παχιού Α., Μπομπέτσος Γ.

*D.D.S., Εργαστήριο Περιοδοντολογίας, Οδοντιατρική Σχολή ΕΚΠΑ

Ανασκόπηση σε θέματα ευρύτερου ενδιαφέροντος από τον χώρο των οδοντιατρικών επιστημών

Εισαγωγή: Η συγκόλληση των συγκολλούμενων επιεμφυτευματικών αποκαταστάσεων αποτελεί συνήθη πρακτική στην εμφυτευματολογία. Παρόλα αυτά, ελλοχεύει τον κίνδυνο παραμονής υπολειμμάτων κονίας, ευνοώντας την ανάπτυξη μικροβιακού βιοϋμενίου και κατ'επίπτωση φλεγμονής στους περιεμφυτευματικούς ιστούς αυξάνοντας τον κίνδυνο για περιεμφυτευματικές νόσους.

Σκοπός: Να καταγραφεί πώς επιδρούν οι κονίες συγκόλλησης της αποκατάστασης στις περιεμφυτευματικές νόσους.

Συμπεράσματα: Έχει καταδειχθεί πως η υπολειμματική κονία συσχετίζεται ευθέως με την περιεμφυτευματική βλεννογονίτιδα, αποτελώντας παράγοντα κινδύνου για απώλεια πρόσφυσης, περιφερική οστική απώλεια, διαπύηση και περιεμφυτευματίτιδα. Ακόμη, ο σχετικός κίν-

δυνος είναι μεγαλύτερος σε ασθενείς με ιστορικό περιοδοντίτιδας, γι'αυτό και σε αυτούς προτείνεται η αποφυγή ρητινωδών κονιών που παρουσιάζουν δυσκολίες αφαίρεσης σε επιεμφυτευματικές προσθέσεις. Φυσικά, σημαντικό ρόλο διαδραματίζει και το είδος της χρησιμοποιούμενης κονίας, μιας και τις λιγότερες βιολογικές επιπλοκές εμφανίζουν οι κονίες οξειδίου του ψευδαργύρου, ιδίως οι μη ευγενολούχες. Προσοχή πρέπει, επίσης, να δίνεται σε ορισμένα χαρακτηριστικά του ίδιου του εμφυτεύματος που μπορεί να μην διευκολύνουν την αφαίρεση των περιεμφυτευμάτων. Συγκεκριμένα, να αποφεύγονται οι υποσκαφές στο σημείο της ενώσεως, καθώς και τα μεγάλης διαμέτρου εμφυτεύματα που, σύμφωνα με πρόσφατες μελέτες, ευνοούν την κατακράτηση κονίας. Τέλος, συστήνεται το όριο της πρόσθεσης να βρίσκεται στο όριο του περιεμφυτευματικού βλεννογόνου στις συγκολλούμενες αποκαταστάσεις και, βέβαια, να ακολουθείται σύστημα συχνών επανακλήσεων.

Ε.Α. 20: 12.40 – 12.50

Άμεση φόρτιση οδοντικών εμφυτευμάτων: Βιβλιογραφική ανασκόπηση

Τσολάκης Α.*, Κοσμετάτου Γ., Στύλου Σ.

*Χειρουργός Οδοντίατρος

Εισαγωγή: Η άμεση φόρτιση αποτελεί την τοποθέτηση της προσωρινής προσθετικής αποκατάστασης στα abutment των εμφυτευμάτων σε διάστημα το πολύ μιας βδομάδας από την χειρουργική τους τοποθέτηση.

Σκοπός: Σκοπός της εργασίας είναι η παρουσίαση των βιβλιογραφικών δεδομένων γύρω από την άμεση φόρτιση των εμφυτευμάτων.

Υλικά-μέθοδος: Πραγματοποιήθηκε ηλεκτρονική αναζήτηση στη βάση δεδομένων MEDLINE, με λέξεις κλειδιά: immediate loading, dental implants, early loading, conventional loading, immediate restoration, immediate function.

Αποτελέσματα: Τα εμφυτεύματα στα οποία εφαρμόστηκε άμεση φόρτιση φαίνεται να εμφανίζουν βιβλιογραφικά συγκρίσιμα ποσοστά επιβίωσης, μη στατιστικά σημαντική διαφορά στο βαθμό απορρόφησης του αυχενικού περιεμφυτευματικού οστού και παρόμοια ποσοστά επιπλοκών σε σχέση με τα εμφυτεύματα στα οποία εφαρμόστηκε πρώιμη ή συμβατική φόρτιση, εφόσον εξασφαλίζεται επαρκής αρχική σταθερότητα, αν και ορισμένοι συγ-

γραφείς διαφωνούν. Το πρωτόκολλο τοποθέτησης των εμφυτευμάτων (άμεσα ή μεθυστερα εμφυτεύματα), τα χαρακτηριστικά των εμφυτευμάτων, η επιλογή της λειτουργικής ή μη λειτουργικής άμεσης φόρτισης, ο τύπος της προσθετικής αποκατάστασης, η θέση και ο αριθμός των εμφυτευμάτων, η παρουσία συγκλεισιακών ανωμαλιών ή παραλειτουργικών έξεων, ο όγκος του υποκείμενου οστού και ο βιότυπος των περιοδοντικών/περιεμφυτευματικών ιστών αποτελούν παράγοντες που μπορεί να επηρεάσουν την επιτυχία της μεθόδου.

Συμπεράσματα: Η άμεση φόρτιση αποτελεί προβλέψιμη θεραπευτική επιλογή σε συγκεκριμένες κλινικές περιπτώσεις, όπως η πρόσθια αισθητική ζώνη. Προτείνονται η μη λειτουργική φόρτιση κατά την οποία εξαλείφονται όλες οι συγκλεισιακές δυνάμεις από την προσωρινή αποκατάσταση, η χρήση ριζόμορφων εμφυτευμάτων με αδραιοποιημένη επιφάνεια και διαστάσεις τουλάχιστον 10Χ4, η προσεκτική επιλογή των ασθενών ως προς τη συνεργασία, την περιοδοντική κατάσταση και τη γενική υγεία και ο καλός προγραμματισμός των σταδίων της θεραπευτικής διαδικασίας.

Ε.Α. 21: 12.50 – 13.00

Κριτήρια επιλογής επιεμφυτευματικών αποκαταστάσεων

Κοκκινάκη Α.*, Βλάχου Γ., Στριγκόνη Α.

*Χειρουργός Οδοντίατρος

Εισαγωγή: Η αποκατάσταση της νωδότητας των ασθενών αποτελεί μία ιδιαίτερη πρόκληση στην εμφυτευματολογία. Στόχος των επιεμφυτευματικών αποκαταστάσεων είναι τόσο η επίτευξη ενός λειτουργικού αλλά και ενός αισθητικού αποτελέσματος. Προκειμένου να πραγματοποιηθεί αυτό κρίνεται απαραίτητο η τελική αποκατάσταση να μην είναι απόρροια συμβιβασμού. Αντίθετα με βάση αυτή να δημιουργείται το σχέδιο θεραπείας. Ωστόσο, κάθε περίπτωση είναι διαφορετική και επηρεάζεται από ποικίλους παράγοντες.

Σκοπός: Σκοπός της παρούσας εργασίας είναι η διερεύνηση των παραγόντων που επηρεάζουν την επιλογή της τελικής αποκατάστασης.

Μέθοδος: Έγινε βιβλιογραφική ανασκόπηση, η οποία πραγματοποιήθηκε με τη βοήθεια της μηχανής αναζήτησης PubMed με λέξεις κλειδιά «edentulous mandible and maxillary», «implant treatment», «over-

dentures», «fixed prostheses».

Αποτελέσματα: Η ολοκληρωμένη συλλογή στοιχείων, κατά το στάδιο της διάγνωσης, για τη κατάρτιση του σχεδίου θεραπείας αποτελεί το «κλειδί» για την επιλογή της πλέον ιδανικής επιεμφυτευματικής αποκατάστασης σε νωδούς ασθενείς. Αναλυτικότερα, θα αναφερθεί η σημασία της εναπομείνουσας ακρολοφίας και των μαλακών ιστών στη λήψη απόφασης του τρόπου αποκατάστασης με τη βοήθεια επιεμφυτευματικών αποκαταστάσεων, κινητών ή ακίνητων. Με τη κατηγοριοποίηση αυτών και σε συνδυασμό με άλλους παράγοντες ο κλινικός μπορεί να οδηγηθεί στο καλύτερο δυνατό αποτέλεσμα.

Συμπεράσματα: Συμπερασματικά, τόσο οι κινητές όσο και οι ακίνητες επιεμφυτευματικές αποκαταστάσεις διαδραματίζουν εξίσου σημαντικό ρόλο και η επιλογή τους θα πρέπει να ακολουθεί απαραίτητα διαγνωστικά κριτήρια.

Ε.Α. 22: 13.00 – 13.10

Τεχνική CAD/CAM στην κατασκευή abutments και σύγκριση της με τις συμβατικές τεχνικές

Κοκκινάκη Α.*, Παπαδημητρίου Α., Παπαμανώλη Ε.

*Χειρουργός Οδοντίατρος

Βιβλιογραφική ανασκόπηση

Εισαγωγή: Η τεχνική CAD/CAM αποτελεί μια καινοτομία στο χώρο της αποκαταστατικής Οδοντιατρικής. Η τεχνολογία αυτή βρίσκει εφαρμογή σε πολλά στάδια της προσθετικής οδοντιατρικής συμπεριλαμβανομένων και των abutments καθώς προσφέρει πολλά πλεονεκτήματα έναντι των συμβατικών τεχνικών. Η κατασκευή των abutments είναι μια νέα πρόκληση καθώς πρέπει να πληρούν συγκεκριμένες μηχανικές και λειτουργικές προδιαγραφές. **Σκοπός:** Ο σκοπός της παρούσης εργασίας είναι η παρουσίαση της τεχνικής CAD/CAM καθώς και η σύγκρισή

της με τις συμβατικές τεχνικές στην κατασκευή των abutments.

Συμπεράσματα: Με την τεχνική CAD/CAM επετεύχθη αύξηση της ακρίβειας των μετρήσεων και μείωση των ανακρίβειών που οφείλονται στον ανθρώπινο παράγοντα. Όσον αφορά τη χρήση της στην κατασκευή abutment μελέτες δείχνουν πως αυτά έχουν καλή επιβίωση και συγκρίσιμα εάν όχι καλύτερα κλινικά αποτελέσματα σε σχέση με αυτά που κατασκευάστηκαν με συμβατικές τεχνικές. Ακόμη βρέθηκε πως η χρήση των CAD/CAM abutments στην πρόσθια περιοχή σχετίζεται με καλύτερη σταθερότητα των μαλακών ιστών.

Ε.Α. 23: 13.10 – 13.20

Προσθετική αποκατάσταση με απόδοση ουλικού περιγράμματος σε νεαρά ασθενή υπό ορθοδοντική θεραπεία

Καλαντζοπούλου Γ.*, Τσούτης Κ.

*Απόφοιτη μεταπτυχιακού προγράμματος Προσθετικής, Οδοντιατρική σχολή Αθηνών

Ενδιαφέρουσα Περίπτωση

Σκοπός της παρουσίασης είναι να αναλυθούν τα κλινικά βήματα για την προσθετική αποκατάσταση σε νεαρά ασθενή με συγγενή έλλειψη πλαγίων τομέων στην άνω γνάθο.

Ασθενής ηλικίας 18 ετών προσήλθε στην κλινική διανύοντας την τελική φάση της ορθοδοντικής θεραπείας σε άνω και κάτω φραγμό. Η κλινική και ακτινογραφική εξέταση έδειξε συγγενή έλλειψη πλαγίων τομέων, στη θέση των οποίων υπήρχε κατά τη διάρκεια της θεραπείας σύνθετη ρητίνη.

Για την αποκατάσταση των ελλειπόντων δοντιών επιλέχθηκε η τοποθέτηση δύο ολοκεραμικών γεφυρών τύπου Maryland, αποφεύγοντας την τοποθέτηση εμφυτευμάτων λόγω του νεαρού της ηλικίας.

Στο μεταβατικό στάδιο διάρκειας 2 μηνών ως τη σταθεροποίηση του ορθοδοντικού αποτελέσματος, διαμορφώθηκε σταδιακά το περίγραμμα του ουλικού περιγράμματος στις θέσεις των μελλοντικών γεφυρωμάτων των αποκαταστάσεων με κατάλληλη τροποποίηση του μηχανήματος τύπου Hawley που έφερε η ασθενής στην άνω γνάθο. Το περιστατικό ολοκληρώθηκε με την κατασκευή και συγκόλληση δύο μονοπτέρυγων γεφυρών διπυριτικού λιθίου και ελέγχθηκε η λειτουργική και αισθητική απόδοση. Συμπερασματικά, η επιλογή του σχεδίου θεραπείας και η προσεκτική εφαρμογή των κλινικών βημάτων για την αποκατάσταση της μερικής ωδότητας είναι καθοριστικής σημασίας και εξατομικεύεται ανά περίπτωση. Για το επιθυμητό αισθητικό και λειτουργικό αποτέλεσμα στη νεαρά ασθενή, χρειάστηκαν επιπλέον κλινικά βήματα που διαμόρφωσαν σταδιακά το ουλικό περίγραμμα.

Ε.Α. 24: 13.20 – 13.30

Το βραχύ οδοντικό τόξο ως θεραπευτική φιλοσοφία

Κωνσταντοπούλου Κ.*, Καρκαζής Η.

*Οδοντίατρος, Οδοντιατρική Σχολή Αθηνών

Ανασκόπηση

Εισαγωγή: Η παρουσία τουλάχιστον είκοσι φυσικών δοντιών, τα οποία είναι υγιή ή έχουν θεραπευθεί και αποκατασταθεί, θεωρείται απαραίτητη για την αποδεκτή μαστική λειτουργία και αισθητική. Βραχύ ή περιορισμένο καλείται το οδοντικό τόξο το οποίο περιλαμβάνει τα περισσότερα πρόσθια δόντια και τουλάχιστον τέσσερα συγκλίνοντα ζεύγη ανταγωνιστών στην οπίσθια περιοχή, κατά προτίμηση συμμετρικά καταμεμημένα.

Σκοπός: Σκοπός της εργασίας αυτής είναι η παρουσίαση των ενδείξεων και της αποτελεσματικότητας της εφαρμογής του βραχέος οδοντικού τόξου ως σχεδίου θεραπείας.

Συμπεράσματα: Το βραχύ οδοντικό τόξο εφαρμόζεται κυρίως σε ηλικιωμένους και σε ασθενείς με μεγαλύτερη επιρ-

ρέπεια στην τερηδόνα και στην περιοδοντίτιδα ή δυσανεξία στις κινητές προσθετικές εργασίες. Φαίνεται να εξασφαλίζει ικανοποιητική μαστική λειτουργία και συγκλεισιακή σταθερότητα χωρίς αυξημένο κίνδυνο δυσλειτουργίας στο στοματογοναθικό σύστημα, καθώς και αποδεκτή αισθητική και ομιλία. Επίσης, με την επιλογή του βραχέος οδοντικού τόξου ως σχεδίου θεραπείας αποφεύγονται τα προβλήματα τα οποία προκύπτουν από την τοποθέτηση των μερικών οδοντοστοιχιών ελευθέρων άκρων. Η απόφαση και το είδος της προσθετικής αντιμετώπισης του βραχέος οδοντικού τόξου θα πρέπει να βασίζεται στις αντικειμενικές λειτουργικές και αισθητικές ανάγκες του ασθενούς, καθώς και στους πιθανούς μελλοντικούς κινδύνους λειτουργικής αποδιοργάνωσης του στοματογοναθικού συστήματος λόγω της απουσίας της οπίσθιας στήριξης.

Ε.Α. 25: 13.30 – 13.40

Σύγχρονα δεδομένα στην ψηφιακή αποτύπωση και κατασκευή όψεων: κλινικό περιστατικό

Μήτσιος Χ.*, Παχιού Α., Ρούσσου Ί.

*DDS, Εργαστήριο Προσθετικής, Οδοντιατρική Σχολή, ΕΚΠΑ

Ενδιαφέρουσες περιπτώσεις και νέες διαγνωστικές ή θεραπευτικές τεχνικές

Σκοπός: Οι όψεις πορσελάνης αποτελούν μια συντηρητική, αισθητική αποκατάσταση με υψηλά ποσοστά κλινικής επιτυχίας. Σκοπός, λοιπόν, είναι η παρουσίαση κλινικού περιστατικού όψεων, όπου χρησιμοποιήθηκαν οι σύγχρονες ψηφιακές τεχνικές, τόσο για την αποτύπωση όσο και για την εργαστηριακή κατασκευή τους.

Περιγραφή τεχνικής: Η ιδιαιτερότητα από τις συμβατικές τεχνικές είναι πως στις ψηφιακές (CAD/CAM) δεν χρησιμοποιούνται αποτυπωτικά υλικά, αλλά μια ενδοστοματική συσκευή σάρωσης, που μετατρέπει τα δεδομένα σε ένα ψηφιακό ή φυσικό εκμαγείο και τα προωθεί αντίστοιχα και στο οδοντοτεχνικό εργαστήριο. Κατ' αναλογία,

οι εργαστηριακές διαδικασίες CAM από προσαρμοσμένο λογισμικό CAD βασίζονται σε έναν αριθμό αξόνων milling και κατευθύνσεων (path points), δίνοντας χωροδιστασιακές οδηγίες.

Συμπεράσματα: Η ψηφιακή τεχνική για προσθετικές εργασίες διαφέρει, καταρχάς, στα στάδια εργασίας, κυρίως σε αποτύπωση και εργαστηριακή κατασκευή, στον απαιτούμενο χρόνο, την αισθητική απόδοση, την αντίληψη του ασθενούς απέναντί της και τις αντίστοιχες διαδικασίες που πρέπει να ακολουθήσει ο κλινικός και ο οδοντοτεχνίτης. Έρευνες δείχνουν ότι σε σχέση με την συμβατική μέθοδο υπερτερεί σε οριακή εφαρμογή, απαιτεί λιγότερο χρόνο και είναι εύκολα ανεκτή από τον ασθενή, ωστόσο, οι περισσότεροι οδοντίατροι υστερούν στην εξοικείωση μαζί της. Πάντως, και η εξέλιξη των σύγχρονων υλικών

που χρησιμοποιούνται επηρεάζει το κλινικό αποτέλεσμα. Βεβαίως, απαιτούνται περαιτέρω in vivo μελέτες για σαφέστερες ενδείξεις και εξέλιξη των νέων μέσων, μιας και τα μέχρι τώρα αποτελέσματα σε ορισμένα σημεία αντι-

κρούονται, όμως, αναμφισβήτητα, η ψηφιακή οδοντιατρική είναι το μέλλον. Οι συσκευές και οι τεχνικές βελτιώνονται συνεχώς και οι ψηφιακές δυνατότητες για τον κλινικό οδοντίατρο είναι ολοένα και περισσότερες.

Ε.Α. 26: 13.40 – 13.50

Αξιολόγηση αντιληψιμότητας & αποδεκτικότητας της διαφοράς χρώματος, μεταξύ των άνω πρόσθιων δοντιών

Ντόβας Π.*, Γόγολας Ν., Παπανδρέου Α., Σαρρή Β., Σακελαρίδη Ε., Διαμαντοπούλου Σ., Παπάζογλου Ε.

*Μεταπτυχιακός Φοιτητής, Εργαστήριο Οδοντικής Χειρουργικής, Οδοντιατρική Σχολή Αθηνών

Ερευνητική, Κλινική

Σκοπός: Η διερεύνηση των τιμών του χρώματος, πέρα από τις οποίες, η χρωματική διαφορά μεταξύ των άνω πρόσθιων δοντιών γίνεται αντιληπτή ή μη αποδεκτή για την αισθητική του χαμόγελου

Υλικό και Μέθοδος: Συνολικά 160 εξεταστές, 80 οδοντίατροι και 80 μη οδοντίατροι συμμετείχαν στην παρούσα μελέτη. Αρχικά πραγματοποιήθηκε η παραμετροποίηση μιας φωτογραφίας πορτραίτου, χρησιμοποιώντας λογισμικό επεξεργασίας εικόνας. Η φωτεινότητα (L*) κάθε πρόσθιου δοντιού μεταβλήθηκε αυτόνομα και βαθμιδωτά, 1 μονάδα ΔΕ. Με αυτό τον τρόπο 15 διαφορετικά χαμόγελα, (14 με παραλλαγή του χρώματος στο δόντι και 1 αμετάβλητο) δημιουργήθηκαν για κάθε πρόσθιο δόντι. Οι εικόνες στη συνέχεια προβλήθηκαν μέσω ψηφιακής οθόνης, σε προτυποποιημένες συνθήκες φωτισμού και θέασης. Κλίμακα οπτικού ανάλογου, και ερωτήσεις κλειστού τύπου χρησιμοποιήθηκαν για το προσδιορισμό των ορίων αποδοχής και αντιληψης της διαφοράς χρώματος. Η ανάλυση των δεδομένων έγινε με το λογισμικό SPSS v23. (p<0.05)

Αποτελέσματα: Δε φαίνεται να υπάρχει σημαντική διαφορά στην αντίληψη του χρώματος μεταξύ ανδρών και γυναικών. Η διαφορά χρώματος γινόταν πιο δύσκολα αντιληπτή όταν εξεταστής δε ήταν ενημερωμένος γι' αυτή. Οι οδοντίατροι όταν ερωτήθηκαν για πιθανή διαφορά στα δόντια, παρατήρησαν διαφορά στο χρώμα ακόμα και στα χαμόγελα ελέγχου, στα οποία δεν υπήρχε διαφορά του χρώματος. Οι τιμές της διαφοράς τους χρώματος στις οποίες το 50% των παρατηρητών μπορούσε να αντιληφθεί διαφορά στο χρώμα, διέφερα στατιστικά σημαντικά τόσο μεταξύ των οδοντιάτρων και των μη οδοντιάτρων, όσο και μεταξύ των πρόσθιων δοντιών.

Συμπεράσματα: Όταν έναν πρόσθιο δόντι έχει πιο σκούρο χρώμα από τα παρακείμενα του, γίνεται πιο εύκολα αντιληπτό στους μη οδοντιάτρους, έναντι του πιο φωτεινού χρώματος. Οι τιμές του χρώματος πέρα από τις οποίες, η χρωματική διαφορά μεταξύ των άνω πρόσθιων δοντιών γίνεται αντιληπτή ή μη αποδεκτή για την αισθητική του χαμόγελου, φαίνεται να είναι διαφορετική για κάθε πρόσθιο δόντι. Η διαφορά του χρώματος μεταξύ των πρόσθιων δοντιών φαίνεται να γίνεται πιο δύσκολα αντιληπτή στον κυνόδοντα και πιο εύκολα αντιληπτή στον κεντρικό τομέα.

Ε.Α. 27: 13.50 – 14.00

Τι πρέπει να προσέχουμε στις μεταβατικές αποκαταστάσεις στην πρόσθια ζώνη;

Παχιού Α.*, Μήτσιος Χ., Ρούσσου Ι.

*DDS, Εργαστήριο Προσθετικής, Οδοντιατρική Σχολή, ΕΚΠΑ

Ανασκόπηση σε θέματα ευρύτερου ενδιαφέροντος από τον χώρο των οδοντιατρικών επιστημών

Εισαγωγή: Οι μεταβατικές αποκαταστάσεις έχουν βαρύνουσα σημασία ως ένα εργαλείο επικοινωνίας μεταξύ κλινικού, τεχνίτη και ασθενούς και χρησιμοποιούνται για την αισθητική, φωνητική και λειτουργική αποκατάσταση πριν

την κατασκευή της μόνιμης πρόσθεσης, συμβάλλοντας στην προστασία, αλλά και τη βελτίωση της κατάστασης των περιοδοντικών ιστών.

Σκοπός της ανασκόπησης είναι να καταγραφούν τα υλικά και οι τεχνικές που χρησιμοποιούνται σήμερα για την κατασκευή των μεταβατικών αποκαταστάσεων στην αισθητική ζώνη.

Συμπεράσματα: Τα επιφανειακά χαρακτηριστικά των

προσωρινών προσθέσεων ως προς την αδρότητα, τη σκληρότητα και την επιφανειακή τάση επηρεάζουν την αισθητική, τη χρωματική σταθερότητα, την λειτουργικότητα του στοματογεννητικού συστήματος και την κατακράτηση μικροβιακού παράγοντα. Μάλιστα, αν η τεχνική και το υλικό είναι το κατάλληλο, το τελικό αποτέλεσμα είναι ιδιαίτερα ικανοποιητικό με σεβασμό στους μαλακούς ιστούς. Τα υλικά που κυρίως χρησιμοποιούνται είναι οι διμεθακρυλικές και πολυμεθυλμεθακρυλικές ρητίνες (PMMA), που έχουν και το πλεονέκτημα του relining, αλλά και της επεξεργασίας σε δεύτερο χρόνο, ακόμη και με προσθήκη σύνθετης ρητίνης για πιο αισθητικό αποτέλε-

σμα. Οι μεταβατικές αποκαταστάσεις μπορούν να κατασκευαστούν είτε εργαστηριακά σε εκμαγεία εργασίας είτε με συνδυασμό έμμεσης-άμεσης τεχνικής είτε με άμεση κατασκευή από τον ίδιο τον κλινικό στην ίδια συνεδρία. Μάλιστα, στη σημερινή εποχή της ψηφιακής οδοντιατρικής τα CAD/CAM συστήματα δίνουν τη δυνατότητα δημιουργίας προσωρινών αποκαταστάσεων με εξίσου καλές φυσικομηχανικές ιδιότητες και μακροβιότητα. Το μέτρο ελαστικότητας και η αντοχή στη θλίψη των 3D κατασκευασμένων μεταβατικών είναι σύμφωνα με τις μελέτες συγκρίσιμα ή ακόμη και μεγαλύτερα από ό,τι στη συμβατική τεχνική.

Ε.Α. 28: 14.00 – 14.10

Η επίδραση της ζirkονίας στους φυσικούς ανταγωνιστές

Στριγκόνη Α.*, Βλάχου Γ., Φιλιππάτος Γ.

*Χειρουργός Οδοντίατρος, Εργαστήριο Ακίνητης Προσθητικής, ΕΚΠΑ

Εισαγωγή: Η ανάγκη ικανοποίησης των ολοένα και αυξανόμενων αισθητικών απαιτήσεων των ασθενών οδήγησε στην εξέλιξη και στην ευρεία αποδοχή των ολοκεραμικών αποκαταστάσεων, μεταξύ των οποίων και οι αποκαταστάσεις ζirkονίας. Η ζirkονία στην καθ'ημέρα οδοντιατρική πράξη απαντάται τόσο επικαλυπτόμενη από πορσελάνη όσο και ως ολικό περίγραμμα μονολιθικής ζirkονίας. Ιδιαίτερα στην οπίσθια περιοχή, όπου οι αισθητικές απαιτήσεις δεν αποτελούν πρωταρχικό μέλημα, η αξιοποίηση της μονολιθικής ζirkονίας κερδίζει διαρκώς έδαφος. Ωστόσο, είναι ευρέως γνωστό πως αποτελεί ένα υλικό που διακρίνεται για την σκληρότητά του και ως εκ τούτου γεννώνται ερωτήματα για την συμπεριφορά του ως προς τους ανταγωνιστές, ιδιαίτερα όταν αφορά φυσικά δόντια.

Σκοπός: Σκοπός της εργασίας αυτής είναι η ανασκόπηση της βιβλιογραφίας για την επίδραση της ζirkονίας στους φυσικούς ανταγωνιστές, χρησιμοποιώντας ως λέξεις κλει-

διά τα «monolithic zirconia AND wear AND antagonists AND crowns AND dentistry»

Μέθοδος: Η άντληση της βιβλιογραφίας έγινε στις βάσεις δεδομένων PubMed εκ των οποίων αντλήθηκαν 28 σχετικά άρθρα.

Αποτελέσματα: Από τα άρθρα που συλλέχθηκαν προέκυψε το συμπέρασμα πως η αποτριβή που προκαλεί η μονολιθική ζirkονία στον φυσικό φραγμό είναι ανάλογο βαθμού με εκείνη που προκαλείται από την πορσελάνη των μεταλλοκεραμικών αποκαταστάσεων και προσεγγίζει αυτή της αδαμαντίνης.

Συμπεράσματα: Από τη μελέτη προκύπτει ότι η χρήση της μονολιθικής ζirkονίας χαρακτηρίζεται από υψηλό ποσοστό επιτυχίας και μειωμένη φθορά των ανταγωνιστών σε σχέση με άλλα υλικά. Επειδή όπως τα σχετικά άρθρα στη βιβλιογραφία είναι λίγα απαιτούνται περισσότερες έρευνες για την τεκμηρίωση των συμπερασμάτων.

Ε.Α. 29: 14.10 – 14.20

Ο Φωτοπολυμερισμός και τα αίτια αποτυχίας του

Καραβασίλης Γ.*, Τολίδης Κ.

*Χειρουργός οδοντίατρος

Ανασκόπηση σε θέμα ευρύτερου ενδιαφέροντος στην οδοντιατρική επιστήμη

Ο φωτοπολυμερισμός αποτελεί πλέον αναπόσπαστο τμήμα της καθημερινής οδοντιατρικής πράξης, χωρίς όμως

να προσφέρει πάντοτε ιδανικά, προβλέψιμα αποτελέσματα. Τα αίτια των παραπάνω ποικίλλουν και αφορούν τόσο το θεράπων ιατρό όσο και τα υλικά-μέσα που χρησιμοποιεί. Σκοπός της εργασίας είναι να αναδείξει τις κυριότερες αιτίες αποτυχίας της διαδικασίας του φωτοπολυμερισμού,

έτσι ώστε να εφιστήσει την προσοχή του κλινικού οδοντιάτρου σε αυτές, με απώτερο στόχο να αποφεύγονται τυχών λάθη και αβλεψίες που τις προκαλούν. Συμπερασματικά, ο φωσπολυμερισμός αποτελεί μία απαραίτητη διαδικασία στη σύγχρονη οδοντιατρική πράξη καθώς οι εξελίξεις των υλικών είναι ραγδαίες και όλο και

περισσότερα από αυτά είναι φωσπολυμεριζώμενα. Επομένως πρέπει να δοθεί ιδιαίτερη προσοχή από το σημαντικό κλινικό οδοντίατρο στα αίτια που προκαλούν την αποτυχία του φωσπολυμερισμού, ώστε να αποφεύγονται, με αποτελέσματα ποιοτικότερες οδοντιατρικές αποκαταστάσεις.

E.A. 30: 14.20 – 14.30

Δραστηκότητα σιλανίων: Πόσο συμβάλλει στη συγκόλληση σύνθετης ρητίνης με κεραμικά διπυριτικού λιθίου;

Δημητριάδη Μ.*, Ζαφειροπούλου Μ., Ζηνέλης Σ., Σιλίκας Ν., Ηλιάδης Γ.

*Υποψήφια Διδάκτωρ

Ερευνητική

Σκοπός: Η αξιολόγηση της χημικής κατάστασης των σιλανίων σε εμπορικά προϊόντα καθώς και της ικανότητας συγκόλλησής τους σε επιφάνειες διπυριτικού λιθίου πριν και μετά την αδροποίηση με 5% υδροφθορικό οξύ (HF). **Υλικά και Μέθοδοι:** Τα προϊόντα που εξετάστηκαν ήταν τα: Calibra Silane Coupling Agent/CS, G-Multi Primer/GM, Kerr Silane Primer/KS, Monobond Plus/MB και Scotchbond Universal Adhesive/SB. Η χημική κατάσταση των σιλανίων στις συσκευασίες τους μελετήθηκε με φασματοσκοπία ¹³C-NMR. Οι παράμετροι τραχύτητας γυαλισμένων δοκιμίων (IPS E-max Press) πριν (ομάδα Α) και μετά την αδροποίηση με HF (ομάδα Β) μετρήθηκαν με οπτική προφίλομετρία (n=5/ομάδα). Η αντίδραση των σιλανίων με τις επιφάνειες των ομάδων Α και Β εξετάστηκε με φασματοσκοπία ATR-FTIR, ενώ αντοχή στη διατμητική αποκόλληση (SBS) μιας σύνθετης ρητίνης με την κεραμική επιφάνεια (ομάδες Α, Β

H₂O/1εβδ/37°C) αξιολογήθηκε πριν (NS) και μετά από την επεξεργασία με σιλάνιο (n=20/ομάδα-υλικό).

Αποτελέσματα: Η ανάλυση ¹³C-NMR έδειξε την παρουσία μονομερών σιλανόλης μόνο στο CS. Στο GM ανιχνεύθηκαν παράγωγα μεθοξυλιωμένης σιλοξάνης, στα MB,SB παράγωγα σιλανόλης-σιλοξάνης και στο KS αποκλειστικά πολυμερή σιλοξάνης. Το HF αύξησε όλες τις παραμέτρους τραχύτητας (Sa, Sz, Sdr, Sc, Sv, p<0,001) ενώ η ανάλυση ATR-FTIR έδειξε την ύπαρξη δεσμού με το υπόστρωμα μόνο στο CS. Η ανάλυση Weibull των τιμών SBS ως προς την παράμετρο σ₀ (χαρακτηριστική ζωή) έδειξε την ακόλουθη κατάσταση (MPa, p<0,05): CS>SB, KS, MB>GM>NS (ομάδα Α) και CS>GM>SB, KS, MB, NS (ομάδα Β).

Σημασία: Η ικανότητα χημικής συγκόλλησης των σιλανίων ήταν υψηλότερη στο προϊόντα με μονομερή σιλανόλης. Η αδροποίηση αύξησε την αντοχή του δεσμού σε επίπεδο που εξουδετέρωσε τη συμβολή του σιλανίου στα υλικά με παράγωγα σιλανόλης-σιλοξάνης και πολυμερή σιλοξάνης.

E.A. 31: 14.30 – 14.40

Εμπειρία από την χρήση του συστήματος DIAGNOSTIX για την τοποθέτηση εμφυτευμάτων, με την βοήθεια υπολογιστού

Δαλαμπίρας Στ.*, Κατούλας Β., Δαλαμπίρας Φ.-Α. Δαλαμπίρα Μ.

*Καθηγητής Στοματικής & Γναθοπροσωπικής Χειρουργικής Α.Π.Θ

Εισαγωγή: Η επιτυχία στην εμφυτευματολογία, βασίζεται σε μια σειρά από προϋποθέσεις που αφορούν τόσο την γενική υγεία του ασθενούς όσο και την κατάσταση του οστικού υποστρώματος των γνάθων που θα υποδεχθούν τα προς ενσωμάτωση εμφυτεύματα. Τα οστά των γνάθων είναι απαραίτητο να διαθέτουν τον απαιτούμενο όγκο αλλά και την σύσταση εκείνη (Τύπος I, II, III, κ.λ.π.)

που θα διευκολύνει την εγχειρητική διαδικασία και θα προάγει την οστεοενσωμάτωση.

Εάν θεωρήσει κανείς ότι η επέμβαση θα γίνει σύμφωνα με τα πρωτόκολλα που ισχύουν κυρίως για τον τρυπανισμό του οστού και την προστασία των ιστών υποδοχής του εμφυτεύματος γενικώς (κακώσεις, υπερθέρμανση κ.α.), τότε το θέμα για τον χειρουργό είναι η εκτίμηση της

οστικής μάζας δηλ. των διαστάσεων του οστού, με σκοπό την επιλογή του καταλλήλου εμφυτεύματος.

Ο έλεγχος των γνάθων με τις κλασικές απεικονιστικές μεθόδους όπως το πανοραμικό ακτινογράφημα, η αξονική τομογραφία και τελευταία η ακτινογραφία κωνικής δέσμης, εκτός των πληροφοριών που δίνει για την ύπαρξη των όποιων οστικών αλλοιώσεων και βλαβών, παρέχει και μετρήσεις τόσο ακριβείς, που διευκολύνουν την επιλογή του εμφυτεύματος από πλευράς διαστάσεων (διάμετρος και μήκος).

Μία επιπλέον βοήθεια στην επιλογή των εμφυτευμάτων αλλά και στην καθοδηγούμενη τοποθέτησή τους με χει-

ρουργικό νάρθηκα είναι η ανάπτυξη προγραμμάτων λογισμικού που χρησιμοποιούν τις πληροφορίες που δίνει η σύγχρονη ακτινογραφική απεικόνιση και προτείνουν μέσω εικονικής πραγματικότητας εμφυτεύματα κατάλληλα για κάθε περίπτωση και για την κάθε θέση στον φραγμό.

Ένα από τα προγράμματα που κυκλοφορούν στην ηλεκτρονική αγορά είναι το πρόγραμμα DIAGNOSTIX το οποίο και χρησιμοποιήσαμε σε ολική αποκατάσταση με εμφυτεύματα σε νωδή άνω γνάθο και με σημαντικό έλλειμμα της φατνιακής απόφυσης τόσο σε ύψος όσο και σε εύρος.

Ε.Α. 32: 14.40 – 14.50

Αύξηση τής οστικής μάζας στο σπλαγχνικό κρανίο

Δαλαμπίρας Φ.-Α.

Χειρουργός Οδοντίατρος, Εξωτερικός Συνεργάτης τής Πανεπιστημιακής Κλινικής τής ΣΓΠΧ Α.Π.Θ

Εισαγωγή: Η τοποθέτηση εμφυτευμάτων έχει υψηλά ποσοστά επιτυχίας όταν υπάρχει επάρκεια οστικής μάζας στις γνάθους, του ασθενούς που επιλέχθηκε.

Πέρα από αυτό βεβαίως πρέπει να τηρηθεί αυστηρά το πρωτόκολλο τής χειρουργικής διαδικασίας και να γίνει σωστός σχεδιασμός που θα αφορά τον αριθμό και το είδος των εμφυτευμάτων που θα χρησιμοποιηθούν.

Σε περίπτωση που η διαθέσιμη οστική μάζα δεν μπορεί να υπηρετήσει ένα αξιοπρεπές σχέδιο θεραπείας, τότε

είναι επιβεβλημένο ανάλογα με τον αρχικό σχεδιασμό να γίνει μία διαχείριση του υπάρχοντος οστικού υποστρώματος, τέτοια ώστε να μπορεί με διάφορες τεχνικές τροποποιήσης στο τρισδιάστατο του οστική ιστού, να δεχθεί εμφυτεύματα.

Στην παρούσα ανακοίνωση περιγράφονται τεχνικές παρέμβασης στην οστική μάζα των γνάθων, με σκοπό να την μετατρέψουν σε πρόσφορο έδαφος για την τοποθέτηση εμφυτευμάτων.

Ε.Α. 33: 16.00 – 16.10

Αποκατάσταση της φθαρμένης οδοντοφυΐας με άμεσες τεχνικές με σύνθετη ρητίνη. Παρουσίαση κλινικού περιστατικού

Βεσελίνοβα Μ.*, Παξιμαδά Χ.

*Μεταπτυχιακή φοιτήτρια Οδοντικής Χειρουργικής, ΕΚΠΑ

Ενδιαφέρουσα περίπτωση και Νέες Θεραπευτικές τεχνικές

Η οδοντική φθορά μπορεί να επιδράσει αρνητικά στη καθημερινή ζωή του ατόμου και χρήζει ιδιαίτερης προσοχής καθώς μπορεί να εξελιχθεί σε σοβαρό βαθμό ώστε να είναι απαραίτητη η επανορθωτική αποκατάσταση. Η παραδοσιακή επανορθωτική θεραπεία περιλαμβάνει την κατασκευή έμμεσων αποκαταστάσεων. Μειονεκτήματα αυτών είναι η περαιτέρω παρασκευή των δοντιών και το υψηλό κόστος. Πρόσφατα προτάθηκαν αποκαταστατικές τεχνικές ελάχιστης παρέμβασης με μερικής κάλυψης ολοκεραμικές αποκαταστάσεις. Όμως,

οι άμεσες τεχνικές με σύνθετη ρητίνη προσφέρουν τη δυνατότητα για άμεση αποκατάσταση σοβαρά φθαρμένων οδοντοφυΐων με τα πλεονεκτήματα του χαμηλότερου κόστους και της διατήρησης υγιών οδοντικών ιστών. Οι σύγχρονες συγκολλητικές τεχνικές επιτρέπουν ελάχιστη ή καθόλου παρασκευή δοντιών. Καθώς η αποκατάσταση της φθαρμένης οδοντοφυΐας συνήθως περιλαμβάνει εκτεταμένη θεραπεία αυξημένου κόστους, υπάρχει η ανάγκη προσδιορισμού εκείνης της θεραπείας που συνδυάζει χαμηλότερο κόστος, αποδεκτή μακροβιότητα και όφελος για τον ασθενή.

Θα περιγραφούν άμεσες τεχνικές αποκατάστασης του συνόλου του φραγμού με σύνθετες ρητίνες, οι οποίες ανα-

φέρονται στη βιβλιογραφία. Επιπλέον, θα γίνει παρουσίαση περιστατικού φθαρμένης οδοντοφυΐας και αντιμετώπισης της με τεχνικές ελάχιστης παρέμβασης σε ασθενή ηλικίας 55 ετών με ιστορικό βρυγμού, γαστροίσοφαγικής παλινδρόμησης και κατανάλωσης καθημερινά όξινων χυμών.

Υπάρχουν περιορισμένα δεδομένα στη βιβλιογραφία για τη μακροβιότητα των αποκαταστάσεων άμεσων συνθέ-

των ρητινών σε φθαρμένη οδοντοφυΐα και όποια στοιχεία υπάρχουν είναι με μικρό χρόνο παρακολούθησης. Το περιορισμένο ενδιαφέρον και αποδοχή αυτής της τεχνικής ίσως βασίζεται στο γεγονός ότι η απαιτούμενη τεχνική με ελεύθερο χέρι είναι χρονοβόρα και απαιτητική. Μια προσέγγιση για τη επίλυση αυτού του προβλήματος είναι η χρήση μήτρας εκ κερώματος για να αποδώσει πιο σωστά την ανατομικότητα και μορφολογία.

Ε.Α. 34: 16.10 – 16.20

Τεχνικές και μέσα λείανσης αποκαταστάσεων σύνθετης ρητίνης

Γρηγοριάδη Ε., Δερβένη Μ.*, Μασούρας Κ.

*Προπτυχιακή φοιτήτρια Οδοντιατρικής Σχολής ΕΚΠΑ

Ανασκόπηση

Εισαγωγή: Μεγάλο κομμάτι της καθημερινής οδοντιατρικής πρακτικής αποτελούν οι άμεσες συντηρητικές αποκαταστάσεις στα πλαίσια της Οδοντικής Χειρουργικής. Ειδικά τα τελευταία χρόνια που περιορίζεται η χρήση του αμαλγάματος, στις άμεσες αποκαταστάσεις χρησιμοποιούνται σχεδόν αποκλειστικά οι σύνθετες ρητίνες. Σε κάθε τέτοια αποκατάσταση είναι αναγκαία, μετά τον φωτοπολυμερισμό του τελικού στρώματος της ρητίνης, η ανατομική διαμόρφωση (τελείωση), η λείανση και η στίλβωση της. Με αυτόν τον τρόπο εξασφαλίζεται η αισθητική και η μακροβιότητα της αποκατάστασης, ενώ αποτρέπεται η κατακράτηση χρωστικών και οδοντικής μικροβιακής πλάκας, που θα είχαν ως αποτέλεσμα τον αποχρωματισμό της, τον πιθανό ερεθισμό παρακείμενων ουλικών ιστών, το σχηματισμό δευτερογενούς τερηδόνας και πιθανά μια αίσθηση αδρότητας που αντιλαμβάνεται ο ασθενής.

Σκοπός: Η παρούσα εργασία αποσκοπεί στην παρου-

σίαση και σύγκριση των εργαλείων και τεχνικών που έχει ο οδοντίατρος στη διάθεσή του, για την αποτελεσματική τελείωση, λείανση και στίλβωση των αποκαταστάσεων. Αυτά είναι οι φρέζες λείανσης καρβιδίου, τα λεπτόκοκκα διαμάντια, οι δίσκοι Al_3O_2 και SiC, τα ελαστικά, τα βουρτσάκια, οι τροχοί και τα τσοχάκια λείανσης, συνδυασμένα δυναμικά με πάστες στίλβωσης, οι ταινίες όμορων επιφανειών και τα υυστέρια. Η μέτρηση της αδρότητας γίνεται μέσω προφίλομέτρου μετρώντας κυρίως τις παραμέτρους Ra (= μέση αδρότητα επιφάνειας) και R_{sm} (= μέση απόσταση κορυφών επιφάνειας), ενώ η μέτρηση της στιλπνότητας γίνεται με τη συσκευή μέτρησης στιλπνότητας σε GU (gloss units).

Συμπεράσματα: Σύμφωνα με τις περισσότερες μελέτες, η βέλτιστη λείανση προκύπτει από τη διαδοχική χρήση εγγλυφίδων λείανσης τουγκοτενίου με μεγάλο αριθμό λεπίδων ή λεπτόκοκκων διαμαντιών, και την επακόλουθη χρήση ενός συστήματος δίσκων οξειδίου του αργιλίου κατά σειρά φθίνουσας αδρότητας.

Τι σημαίνουν οι όροι επιτυχία, επιβίωση και αποτυχία των εμφυτευμάτων;

Αλέξη Ν.*, Μπουμπουρίδου Ε., Σούφλα Γ., Κατσούλας Β.

*Προπτυχιακή φοιτήτρια Οδοντιατρικής Σχολής ΕΚΠΑ

Ανασκόπηση

Εισαγωγή: Η εξέλιξη της επιστήμης γύρω από τα οστεοενσωματούμενα εμφυτεύματα, η πληθώρα επιλογών καθώς και η απλοποίηση των συστημάτων τοποθέτησής τους τα τελευταία χρόνια, είχαν ως αποτέλεσμα την ευρεία χρήση τους από τους οδοντίατρους, ειδικούς και μη.

Η αξιολόγηση όλων αυτών των εμφυτευμάτων που έχουν τοποθετηθεί και συνεχίζουν να τοποθετούνται έχει καταστεί πολύ δύσκολη, ειδικά σήμερα που οι απαιτήσεις τόσο των οδοντιάτρων όσο και των ασθενών έχουν αυξηθεί.

Έτσι προκύπτει η ανάγκη αποσαφήνισης των όρων επιτυχία, επιβίωση και αποτυχία του εμφυτεύματος σε όλα τα στάδια και από όλες τις σκοπιές.

Σκοπός: Σκοπός της παρούσας ανασκόπησης είναι ο

προσδιορισμός των όρων επιτυχία, επιβίωση και αποτυχία ενός εμφυτεύματος, καθώς και η παρουσίαση των κριτηρίων με τα οποία αξιολογείται ένα εμφύτευμα.

Συμπέρασμα: Με βάση την ανασκόπηση που πραγματοποιήθηκε, παρατηρήθηκε ασάφεια στην χρήση των όρων, επιτυχία και επιβίωση, η οποία συχνά μπορεί προκαλεί σύγχυση στον οδοντίατρο. Όσον αφορά στην αποτυχία ενός εμφυτεύματος τα βιβλιογραφικά δεδομένα είναι ευτυχώς πιο σαφή με τα κριτήρια αξιολόγησης σε μεγάλο βαθμό να συμπίπτουν μεταξύ τους. Παραμένει όμως πρόκληση η θέσπιση και η κοινή αποδοχή κριτηρίων, για να είναι σε θέση ο οδοντίατρος να κατανοεί ακριβώς τη σημασία των όρων που συναντά στην βιβλιογραφία και να αξιολογεί καλύτερα την κατάσταση του κάθε εμφυτεύματος.

Ε.Α. 36: 09.00 – 09.10

Νευροϊνωμάτωση τύπου 1: Αναφορά περιστατικού**Μέγας Β.*, Παραβάλου Ε., Μέγας Λ., Ρίζου Δ., Κάβουρα Μ., Ζώταλνς Ν.**

*Οδοντίατρος, Ωτορινολαρυγγολόγος, Ιδιωτικό Ιατρείο

Ενδιαφέρουσα περίπτωση

Εισαγωγή: Η πολλαπλή νευροϊνωμάτωση τύπου 1 είναι νόσος συγγενούς αιτιολογίας, η οποία χαρακτηρίζεται από πολλαπλά ογκίδια στο δέρμα, στο στοματικό βλεννογόνο, στα οστά και στον γαστρεντερικό σωλήνα, καθώς επίσης από καφεγαλακτόχρους κηλίδες σε όλο το δέρμα (Café au lait spots), δυσπλασία του σφηνοειδούς οστού και λέπτυνση του φλοιού των μακρών οστών. Εμφανίζεται επίσης σε συγγενείς 1ου βαθμού.

Παρουσίαση περιστατικού: Γυναίκα 26 ετών, με διάγνωση νευροϊνωμάτωσης τύπου 1, προσήλθε με ανώδυνη διόγκωση δεξιάς παρωτίδας και παραμόρφωση γλώσσας. Εμφάνιζε επίσης οστική απορρόφηση τμήμα-

τος του δεξιού κλάδου και σώματος της κάτω γνάθου. Ο όγκος της παρωτίδας αφαιρέθηκε, καθώς και η αλλοίωση της γλώσσας και ένα ακόμη ογκίδιο του δέρματος κοντά στη δεξιά θηλή. Οι ιστολογικές εξετάσεις των χειρουργικών παρασκευασμάτων έδειξαν νευροϊνώματα. Η οστική απορρόφηση στην κάτω γνάθου αποκαταστάθηκε με πλέγμα τιτανίου και αλλομόσχευμα. Σε δεύτερη επέμβαση αντιμετωπίστηκε η ασυμμετρία του προσώπου χρησιμοποιώντας πορώδες πολυαιθυλένιο και ακυτταρικό χοίρειο κολλαγόνο δέρματος.

Αποτελέσματα-Συμπεράσματα: Η ασθενής παρακολούθηθηκε για 20 χρόνια, χωρίς να εμφανίσει κανένα ιδιαίτερο πρόβλημα από τις προηγηθείσες επεμβάσεις στην περιοχή του προσώπου.

Ε.Α. 37: 09.10 – 09.20

Ακανθοκυτταρικό καρκίνωμα κάτω χείλους - Ιδιαίτερα χαρακτηριστικά**Παραβάλου Ε.*, Φυργιόλα Μ., Μέγας Β., Ρίζου Δ., Ζώταλνς Ν.**

*Στοματικός και Γναθοπροσωπικός Χειρουργός, Ιδιώτης

Κλινική εργασία

Εισαγωγή: Τα καρκινώματα του κάτω χείλους αποτελούν το 30% των καρκινωμάτων του στόματος και το 2,1% του συνόλου των κακοήθων νεοπλασμάτων του ανθρώπου. Η διάγνωση λόγω εντόπισης γίνεται συνήθως έγκαιρα και τα ποσοστά επιβίωσης των ασθενών είναι υψηλά. Το 95% αυτών είναι ακανθοκυτταρικού τύπου, ενώ τα υπόλοιπα προέρχονται από το αδενικό επιθήλιο.

Σκοπός: Σκοπός της παρουσίασης είναι η αναφορά στο ακανθοκυτταρικό καρκίνωμα του κάτω χείλους και στα ιδιαίτερα χαρακτηριστικά του.

Υλικό και μέθοδος: Το υλικό της παρουσίασης προέρχεται από τη Μονάδα Γναθοπροσωπικής Χειρουργικής του Νοσοκομείου ΚΩΝΣΤΑΝΤΟΠΟΥΛΕΙΟ Νέας Ιωνίας της Αθήνας, από το 2001 μέχρι το 2013 και αφορά επιλεγ-

μένα περιστατικά, 3 γυναίκες και 10 άνδρες μέσης και τρίτης ηλικίας. Οι ασθενείς, ανάλογα με το στάδιο ανάπτυξης και μορφολογίας του νεοπλασματος, αντιμετωπίστηκαν χειρουργικά με γενική ή τοπική αναισθησία.

Αποτελέσματα-Συμπεράσματα: Οι 9 από τους 13 ασθενείς παρακολούθηθηκαν από 2 μέχρι 10 έτη. Από τους ασθενείς αυτούς ένας απεβίωσε λόγω κίρρωσης του ήπατος και ένας απεβίωσε μετά από εμφάνιση δεύτερης πρωτοπαθούς νεοπλασίας στο πνεύμονα.

Η έγκαιρη αναγνώριση και διάγνωση καρκινικών αλλοιώσεων του χείλους είναι ο σημαντικότερος παράγοντας για την επιτυχή αντιμετώπιση και θεραπεία της νόσου. Η χειρουργική αφαίρεση είναι η θεραπεία εκλογής. Για μικρές αλλοιώσεις και μία απλή βιοψία-εκτομή με επαρκές περιθώριο υγιών ιστών γύρω από την αλλοίωση είναι αρκετή.

Ε.Α. 38: 09.20 – 09.30

Παρατηρήσεις από την εκपुरήνιση μεγάλων οδοντικών κύστεων

Ρίζου Δ.*, Μέγας Β., Παραβάλου Ε.*, Μέγας Λ., Ζώταλνς Ν.

*Στοματικός και Γναθοπροσωπικός Χειρουργός, Ιδιώτης και ΘΕΡΑΠΕΥΤΗΡΙΟ ΜΕΤΡΟΠΟΛΙΤΑΝ

Κλινική εργασία

Εισαγωγή: Στην ακρορριζική περιοχή των νεκρωμένων δοντιών από τερηδονισμό ή άλλη αιτία αναπτύσσονται αλλοιώσεις, οι οποίες είναι δυνατόν να εξελιχθούν σε μικρές οστικές κοιλότητες. Αυτές στη συνέχεια επαλείφονται από επιθήλιο και αποτελούν τις οδοντικές κύστεις. Στη κυστική κοιλότητα περιέχονται υπολείμματα από νεκρά επιθηλιακά κύτταρα που αυξάνουν την ωσμωτική πίεση του κυστικού υγρού, καθιστώντας το υπέρτονο. Αυτό οδηγεί στη μεταφορά υγρών από τους περίξ ιστούς προς τη κοιλότητα, η οποία έτσι αυξάνεται σε μέγεθος. Το αποτέλεσμα είναι να καταστρέφει απωθώντας τους ιστούς αυτούς, χωρίς όμως να τους διηθεί.

Σκοπός: Σκοπός της παρουσίασης είναι η αναφορά σε παρατηρήσεις από την εκपुरήνιση οδοντικών κύστεων.

Υλικό και μέθοδος: Από το υλικό της Γναθοπροσωπικής Μονάδας του Νοσοκομείου ΚΩΝΣΤΑΝΤΟΠΟΥΛΕΙΟ Νέας Ιωνίας της Αθήνας, που λειτούργησε από το 2001 μέχρι το 2013 επιλέχθηκαν 9 περιστατικά οδοντικών κύστεων, που αφαιρέθηκαν με τη μέθοδο της εκपुरήνισης σε διάφορες περιοχές των γνάθων, διαφορετικού μεγέθους και μορφολογίας.

Αποτελέσματα-Συμπεράσματα: Τα μετεχειρητικά αποτελέσματα εκपुरήνισης των κύστεων ήταν ικανοποιητικά και αυτό εξαρτήθηκε από τη σωστή αρχική διάγνωση, την λεπτότητα των χειρισμών και τον σεβασμό των γειτονικών ιστών της περιοχής. Η έγκαιρη διάγνωση και αντιμετώπιση των οδοντικών κύστεων απλουστεύει την επέμβαση, η οποία μπορεί να πραγματοποιηθεί σε επίπεδο εξωτερικού ή ιδιωτικού ιατρείου, με τοπική αναισθησία και την κατάλληλη βοήθεια.

Ε.Α. 39: 09.30 – 09.40

Παθολογικό κατάγμα κάτω γνάθου μετά από λήψη Δενοσουμάμπης

Φυργιόλα Μ.*, Μέγας Λ., Ζώταλη Α., Παραβάλου Ε., Κάβουρα Μ., Ζώταλνς Ν.

*Στοματικός και Γναθοπροσωπικός Χειρουργός, Επιμελήτρια, Γ. Ν. Γ. ΓΕΝΝΗΜΑΤΑΣ

Κλινική εργασία

Εισαγωγή: Η πρώτη αιτία καταγμάτων στην κάτω γνάθο είναι τα τροχαία ατυχήματα. Ακολουθούν τα κατάγματα από βιαιοπραγίες, πτώσεις και αθλητικές δραστηριότητες. Υπάρχει και ένα μικρό ποσοστό καταγμάτων που προκαλούνται από διάφορες άλλες αιτίες, όπως όγκοι, κύστεις και οστεονέκρωση μετά από ακτινοθεραπεία ή λήψη φαρμάκων. Τα κατάγματα αυτά προκαλούνται αυτόματα, με την ελάχιστη οστική φόρτιση, λόγω της μεγάλης οστεολυσίας που προκαλούν οι ανωτέρω παθολογικές καταστάσεις και για το λόγο αυτό ονομάζονται παθολογικά.

Σκοπός: Σκοπός της παρουσίασης αυτής είναι η αναφορά στην αντιμετώπιση παθολογικού κατάγματος στην κάτω γνάθο σε γυναίκα που ελάμβανε το αντιοστεολυτικό σκεύασμα Δενοσουμάμπη για οστεοπόρωση.

Υλικό και μέθοδος: Γυναίκα 60 ετών ανέφερε συνεχή

πόνο ένα μήνα μετά από εξαγωγή του δοντιού 38. Ακτινογραφικά παρατηρήθηκε κατάγμα της κάτω γνάθου και έντονη φατνιολυσία ενδεικτική για οστεομυελίτιδα. Η ασθενής ελάμβανε τους προηγούμενους 18 μήνες Δενοσουμάμπη, λόγω οστεοπόρωσης. Μετά από έλεγχο για κακοήθεια, ο οποίος ήταν αρνητικός και σε συνδυασμό με το ιστορικό της προέκυψε το συμπέρασμα ότι επρόκειτο για παθολογικό κατάγμα από οστεονέκρωση που οφειλόταν στο συγκεκριμένο φάρμακο. Το περιστατικό αντιμετωπίστηκε αρχικά με συντηρητική αγωγή, στη συνέχεια όμως εφαρμόστηκε χειρουργική θεραπεία, λόγω του προκληθέντος κατάγματος.

Αποτελέσματα-Συμπεράσματα: Το περιστατικό παρακολούθηθηκε συνολικά για έντεκα μήνες μέχρι την πλήρη πόρωση του κατάγματος. Η λήψη του αντιοστεολυτικού φαρμάκου θεωρείται υπεύθυνη για το πρόβλημα που προέκυψε, το οποίο όμως ήταν μεγαλύτερο από αυτό που επρόκειτο να θεραπεύσει.

Ε.Α. 40: 09.40 – 09.50

Εκτίμηση δυσκολίας εξαγωγής εγκλείστου Η εμπειρία του Τμήματος ΣΓΠΧ του ΓΝ Τρίπολης

Δόβας Χ.*, Τζώρτζης Α.Σ., Κωτσιόπουλος Κ., Τζώρτζης Γ.

*Ανθυπολοχαγός (ΥΟ), 411 ΓΣΝ Τρίπολης

Ανασκόπηση σε θέματα ευρύτερου ενδιαφέροντος

Εισαγωγή: Οι εξαγωγές εγκλείστων τρίτων γομφίων είναι συχνές στην καθημερινή οδοντιατρική πράξη. Ο οδοντίατρος θα πρέπει με επιστημονικά τεκμηριωμένα κριτήρια να μπορεί προεγχειρητικά να εκτιμήσει την δυσκολία της εξαγωγής, ώστε να γνωρίζει εάν μπορεί να την πραγματοποιήσει καθώς και να ενημερώνει πλήρως τον ασθενή σε κάθε περίπτωση για τυχόν επιπλοκές.

Σκοπός: Υπάρχουν αρκετές ταξινομήσεις για τον καθορισμό της δυσκολίας της χειρουργικής εξαγωγής του εγκλείστου τρίτου γομφίου. Οι περισσότερες στηρίζονται στην ανατομία των δοντιών και στα ανατομικά μόρια της γειτονικής περιοχής όπως αυτά απεικονίζονται στον ακτινογραφικό έλεγχο με πανοραμική ακτινογραφία. Πολλοί υποστηρίζουν ότι είναι αρκετά δύσκολο να εκτιμηθεί η πραγματική δυσκολία μιας εξαγωγής μόνο με ακτινογραφικά κριτήρια παρά μόνο διεγχειρητικά μπορεί τελικά να

εκτιμηθεί, γεγονός βέβαια που απαιτεί εγχειρητική εμπειρία από τον επεμβαίνοντα. Εκτός από τα ακτινογραφικά ευρήματα πρέπει να συνεκτιμούνται και κλινικοί παράγοντες όπως η ηλικία, το φύλο, το ιατρικό ιστορικό, η διάνοιξη του στόματος κ.α. Μέσω παρουσίασης περιστατικών γίνεται η εκτίμηση της δυσκολίας εξαγωγής εγκλείστου καθώς και αναφορά σε πιθανές επιπλοκές όπως θραύση μύλης, κάταγμα φατνιακού οστού, απώθηση ακρορριζίου ή δοντιού σε μαλακά μόρια, όπως στο γναθιαίο πόρο και στον γναθιαίο κόλπο κ.α.

Συμπέρασμα: Συμπερασματικά η εκτίμηση της δυσκολίας μιας εξαγωγής εγκλείστου προεγχειρητικά είναι σημαντική διότι πρέπει πάντα να έχουμε κατά νου ότι η χειρουργική των εγκλείστων δεν πρέπει να θεωρείται επέμβαση ρουτίνας. Ο επεμβαίνων πρέπει να γνωρίζει ότι προκαλείται καταστροφή ιστών και νοσηρότητα και να ζυγίζει πάντα τους κινδύνους με το όφελος που θα προσφέρει.

Ε.Α. 41: 09.50 – 10.00

Όγκοι Παρωτίδας που αντιμετώπιστηκαν την χρονική περίοδο 2010-2015 στο Τμήμα Στοματικής και Γναθοπροσωπικής Χειρουργικής του ΓΝ Τρίπολης. Χειρουργικές τεχνικές – Αποτελέσματα

Τζώρτζης Γ.*, Τζώρτζης Α.Σ., Κωτσιόπουλος Κ., Δόβας Χ.:

*DMD, MSc, ΣΓΠΧ, Διευθυντής Τμήματος Στοματικής και Γναθοπροσωπικής Χειρουργικής ΓΝ Τρίπολης

Κλινική εργασία

Σκοπός: Σκοπός της παρούσας εργασίας είναι η παρουσίαση της αντιμετώπισης όγκων και παθήσεων της παρωτίδας που αντιμετωπίζονται χειρουργικά, της εφαρμόζομενης εγχειρητικής τεχνικής, των αποτελεσμάτων και της εμπειρίας μας στο Τμήμα ΣΓΠΧ στο ΓΝ Τρίπολης.

Υλικό και μέθοδος: Στο Τμήμα Στοματικής και Γναθοπροσωπικής Χειρουργικής του ΓΝ Τρίπολης την χρονική περίοδο 2010-2015 αντιμετώπιστηκαν 41 περιστατικά με παθήσεις παρωτίδας. Η ταξινόμηση των ασθενών έγινε σε τρεις ομάδες. Η πρώτη ομάδα περιλαμβάνει 24 ασθενείς με καλοήθεις όγκους και η δεύτερη ομάδα 7 ασθενείς με κακοήθεις όγκους. Η Τρίτη ομάδα αφορά συνολικά 10 ασθενείς με άλλες παθήσεις παρωτίδας που αντιμετώπι-

στηκαν χειρουργικά. Συνολικά από τους 41 ασθενείς οι 23 ήταν άνδρες και 18 γυναίκες. Ο μέσος όρος ηλικίας των ασθενών με καλοήθεις και κακοήθεις όγκους παρωτίδας είναι 46-47 ετών ενώ μερικοί όγκοι εμφανίζονται συχνότερα την 6-7 δεκαετία της ζωής.

Αποτελέσματα: Η επιλογή της ακολουθούμενης τεχνικής έγινε κυρίως διεγχειρητικά και εξαρτάται από την θέση του όγκου και την σχέση του με το προσωπικό νεύρο. Για το λόγο αυτό απαιτείται ιδιαίτερη εμπειρία από τον επεμβαίνοντα σε όλες τις εγχειρητικές τεχνικές της παρωτίδας. Η μερικής επιπολής παρωτιδεκτομή εφαρμόστηκε στις περισσότερες περιπτώσεις. Πάρεση του προσωπικού νεύρου, ρήξη της κάψας του όγκου και το Σύνδρομο Frey παρατηρήθηκαν σε ποσοστά που εμφανίζονται και στη διεθνή βιβλιογραφία.

Συμπεράσματα:

1. Οι όγκοι της παρωτίδας παρουσιάζουν ποικιλομορφία ιστολογικού τύπου και κλινικής συμπεριφοράς.
2. Οι κακοήθεις όγκοι είναι αρκετά σπάνιοι.
3. Η FNAC στις περισσότερες περιπτώσεις είναι διαγνωστική.
4. Η πλειονότητα των όγκων θεραπεύονται χειρουργικά ανάλογα του ιστολογικού τύπου, μεγέθους και κλινικής συμπεριφοράς.
5. Σαν γενικός κανόνας στους κακοήθεις όγκους εκεί που η λειτουργικότητα του προσωπικού νεύρου είναι φυσιολογική πριν το χειρουργείο καλό είναι να προστατεύονται οι κλάδοι του.
6. Μετεγχειρητική ακτινοβολία συνιστάται στους κακοήθεις όγκους.
7. Εκλεκτικός λεμφαδενικός καθαρισμός απαιτείται στην πλειονότητα των κακοήθων όγκων.

1

Αναγεννητική Ενδοδοντική Θεραπεία: Παρουσίαση Κλινικού Πρωτοκόλλου

Δερβένη Μ.*, Αγραφιώτη Α.

*Προπτυχιακή φοιτήτρια Οδοντιατρικής ΕΚΠΑ

Η θεραπεία δοντιών με νεκρό πολφό και ανοικτό ακρορρίζιο αποτελεί πρόκληση για τον κλινικό, λόγω της έλλειψης ακρορριζικής στένωσης, καθώς και των λεπτών τοιχωμάτων της ρίζας που κάνουν το δόντι επιρρεπές σε κατάγματα. Τα τελευταία χρόνια με την ανάπτυξη νέων τεχνολογιών παρουσιάστηκαν και νέα κλινικά θεραπευτικά πρωτόκολλα με στόχο την καθοδηγούμενη ιστική αναγέννηση.

Η Αναγεννητική Ενδοδοντική Θεραπεία αποτελεί μια νέα

θεραπευτική προσέγγιση που μπορεί εφαρμοσθεί σε δόντια με αδιάπαστο ακρορρίζιο και νεκρό πολφό, έχοντας ως στόχο την αύξηση του μήκους της ρίζας του δοντιού, την αύξηση του πάχους των τοιχωμάτων της, καθώς και την ολοκλήρωση της διάπασης του ακρορριζίου.

Σκοπός του poster είναι να παρουσιάσει τις βασικές παραμέτρους της Αναγεννητικής Ενδοδοντικής Θεραπείας, αναλύοντας με λεπτομέρεια το κλινικό πρωτόκολλο εφαρμογής της τεχνικής.

2

Στοματίτιδα εξ επαφής από κανέλα

Καββαδίας Ι.*, Χρυσομάλλη Ε., Δοντά Αικ.

*Μεταπτυχιακός Φοιτητής, Κλινική Διαγνωστικής και Ακτινολογίας στόματος, Οδοντιατρική Σχολή, ΕΚΠΑ

Παρουσίαση περίπτωσης και Βιβλιογραφική Ανασκόπηση

Εισαγωγή: Η στοματίτιδα εξ επαφής από συνεχή χρήση προϊόντων με άρωμα ή γεύση κανέλας αποτελεί αλλεργική αντίδραση και συγκεκριμένα μια επιβραδυνόμενου τύπου υπερευαισθησία στις ουσίες κινναμική αλδεϋδη και κινναμική αλκοόλη. Οι Drake et al. το 1976 περιέγραψαν για πρώτη φορά τη βλάβη, η οποία εμφανίζεται κυρίως στο βλεννογόνο των παριών, των χειλέων, στα πλάγια χείλη της γλώσσας και στα ούλα. Τα κλινικά χαρακτηριστικά ποικίλλουν και περιλαμβάνουν διαβρώσεις λειχηνοειδούς τύπου, λευκοπλακία, διάχυτη ερυθρότητα, αποφλοιωτική ουλίτιδα και μπορεί να συνοδεύονται από ήπιο πόνο, κνησμό ή αίσθημα καύσου. Διαφορική διάγνωση θα γίνει από τον ομαλό λειχήνα, την υπερπλαστική καντιντίαση, τη χρόνια δήξη παρειάς, τις λειχηνοειδείς αντιδράσεις από οδοντιατρικά επανορθωτικά υλικά, φαρμακευτικά σκευάσματα κ.ά.

Σκοπός: Η παρουσίαση περίπτωσης ασθενούς με στοματίτιδα εξ επαφής από κανέλα και η ανασκόπηση της διεθνούς βιβλιογραφίας σχετικά με τα κλινικά και ιστοπα-

θολογικά χαρακτηριστικά και τη διαφορική διάγνωση της βλάβης.

Παρουσίαση περίπτωσης: Ασθενής θήλυ 16 ετών προσήλθε στην κλινική της Διαγνωστικής και Ακτινολογίας στόματος παραπονούμενη για λευκές αποκολλούμενες βλάβες στα πλάγια χείλη της γλώσσας και στο βλεννογόνο της παρειάς αμφοτερόπλευρα επί αρκετούς μήνες. Οι βλάβες συνοδεύονταν κατά καιρούς από ήπιο πόνο και αίσθημα καύσου. Κατά τη λήψη λεπτομερούς ιστορικού αναφέρθηκε η καθημερινή χρήση οδοντόστοιχας με κανέλα. Συστήθηκε η διακοπή του σκευάσματος και η επανεξέταση μετά από 1 μήνα. Κατά την επανεξέταση της ασθενούς οι βλάβες είχαν υποχωρήσει θεαματικά.

Συμπεράσματα: Ο οδοντίατρος θα πρέπει να εφαρμόζει πάντα τις αρχές της Διαγνωστικής Μεθοδολογίας με τη λήψη λεπτομερούς ιατρικού και οδοντιατρικού ιστορικού στον ασθενή και τη συστηματική κλινική εξέταση. Έτσι θα καταλήγει στην ακριβή διάγνωση και την αποτελεσματική θεραπευτική αντιμετώπιση των βλαβών στη στοματική κοιλότητα, αποφεύγοντας τις περιττές διαγνωστικές διαδικασίες.

Σύγχρονη ορθοδοντική θεραπεία με διαφανείς νάρθηκες: Τρόπος λειτουργίας, πλεονεκτήματα και περιορισμοί

Παπαδοπούλου Χ.*, Κανδιόγλου Α.

*Χειρουργός Οδοντίατρος

Οι διαφανείς νάρθηκες αποτελούν ένα σύγχρονο θεραπευτικό μέσο για την αντιμετώπιση πλήθους ορθοδοντικών προβλημάτων. Χρησιμοποιούνται ολοένα και περισσότερο στην κλινική πράξη τόσο από ειδικούς ορθοδοντικούς, όσο και από εκπαιδευμένους γενικούς οδοντίατρος και προτιμώνται λόγω της αισθητικής υπεροχής τους αλλά και της μεγαλύτερης ανοχής που εμφανίζουν οι ασθενείς σε αυτή

την τεχνική, συγκριτικά με τους συμβατικούς ορθοδοντικούς μηχανισμούς. Η εν λόγω επιτοίχια ανακοίνωση, βασισμένη σε βιβλιογραφική ανασκόπηση, θα αναλύσει τα διαφορετικά είδη και τον τρόπο λειτουργίας τους, τους περιορισμούς που εμφανίζονται στη χρήση τους καθώς επίσης και τα πλεονεκτήματα και μειονεκτήματα τους, σε σχέση με τα συνήθη θεραπευτικά ορθοδοντικά μέσα.

Αραιοδοντία: Αιτιολογικοί παράγοντες και σύγχρονη θεραπευτική αντιμετώπιση

Παπαδοπούλου Χ.*, Κανδιόγλου Α., Σεράφη Μ.

*Χειρουργός Οδοντίατρος

Η αραιοδοντία αποτελεί μια συχνή οδοντική ανωμαλία κατά την οποία εμφανίζονται μεσοδόντια διαστήματα και απουσία σημείων επαφής μεταξύ των δοντιών. Ανάλογα την έκτασή της, ταξινομείται σε γενικευμένη και τοπική. Τα αίτια της πρώτης μπορεί να είναι κληρονομικά, λειτουργικά ή και επίκτητα, ενώ για την τοπική αραιοδοντία φαίνεται να ευθύνονται συνήθως τοπικά αίτια. Η θεραπεία της αραιοδοντίας απαιτεί συχνά τη συνεργασία αρκετών οδοντια-

τρικών ειδικοτήτων και σχετίζεται είτε με ορθοδοντική θεραπεία είτε με αποκαταστάσεις, άμεσες ή έμμεσες, είτε με συνδυασμό τους. Το σχέδιο θεραπείας διαμορφώνεται με βάση την κλινική εικόνα αλλά και την επιθυμία και την ικανότητα του ασθενούς. Η εν λόγω επιτοίχια ανακοίνωση, βασισμένη σε βιβλιογραφική ανασκόπηση, θα αναλύσει αφενός τα αίτια του φαινομένου και αφετέρου τις σύγχρονες θεραπευτικές επιλογές και τεχνικές για την αντιμετώπισή του.

Ακίνητες προσθέσεις: μεταλλοκεραμικές ή ολοκεραμικές;

Λάγιος Γ.*, Αραπισσόνογλου Ν., Καρτέρη Π., Ζαχαρία Π., Παχιού Α., Σαραφianού Α.

*Προπτυχιακός φοιτητής, Εργαστήριο Προσθητικής, Οδοντιατρική Σχολή, ΕΚΠΑ

Ανασκόπηση σε θέματα ευρύτερου ενδιαφέροντος από τον χώρο των οδοντιατρικών επιστημών

Εισαγωγή: Η εξέλιξη της τεχνολογίας και της επιστήμης έχει δώσει μεγάλη ώθηση και στον τομέα των οδοντιατρικών αποκαταστατικών υλικών. Πλέον, ολοένα και συχνότερα χρησιμοποιούνται ολοκεραμικές προσθέσεις αντί των μεταλλοκεραμικών, μιας και εκτός της εξαιρετικής αισθητικής, εμφανίζονται με συνεχώς βελτιωμένες φυσικομηχανικές ιδιότητες.

Σκοπός: Η συγκριτική αντιπαραβολή μεταξύ των μεταλ-

λοκεραμικών και ολοκεραμικών ακίνητων προσθητικών αποκαταστάσεων σύμφωνα με τις νεότερες εξελίξεις.

Συμπεράσματα: Αρχικά, πρέπει να τονιστεί πως η πενταετής επιβίωση των μεταλλοκεραμικών προσθέσεων είναι ίση ή ελάχιστα υψηλότερη τόσο σε πρόσθιες όσο και σε οπίσθιες αποκαταστάσεις, αλλά αυτή η διαφορά δεν είναι στατιστικά σημαντική. Επιπλέον, αν και αμφότερα είδη υλικών έχουν καλή συμπεριφορά ως προς το περιοδόντιο, τα ολοκεραμικά υλικά φαίνεται να υπερτερούν σε αισθητική, ειδικά σε απαιτητικές ζώνες ή σε ισοουλικές παρσκευές, χάρη στην ημιδιαφάνειά τους. Αξίζει να ανα-

φερθεί η ευρύτητα κλινικών ενδείξεων των ολοκεραμικών υλικών σε τομείς που δεν βρίσκουν εφαρμογή τα μεταλλοκεραμικά, όπως σε επένθετα και όψεις, και, μάλιστα, με πιο συντηρητικές παρασκευές, καθώς και η μικρότερη αποτριβή που προκαλούν στα δόντια-ανταγωνιστές. Φυσικά, σημαντικός παράγοντας είναι και το κόστος, καθώς

από πλευράς μηχανικής αντοχής εμφανίζουν εξίσου ικανοποιητικά ποσοστά. Τέλος, μιας και δεν υπάρχουν σαφή συμπεράσματα, απαιτούνται περισσότερες μελέτες για πιο μακροπρόθεσμα συμπεράσματα και, φυσικά, ο κλινικός να λαμβάνει πάντοτε υπόψη τις εκάστοτε ιδιαιτερότητες του περιστατικού.

6

Αποτύπωση επιεμφυτευματικών αποκαταστάσεων: ψηφιακή ή αναλογική;

Παχιού Α.*, Αναστασάκη Κ., Μήτσιος Χ., Ρούσσου Ξ.

*DDS, Οδοντιατρική Σχολή, ΕΚΠΑ

Εισαγωγή: Το πρώτο ουσιαστικό βήμα για την κατασκευή επιτυχημένων επιεμφυτευματικών προσθέσεων είναι η ακριβής μεταφορά της τρισδιάστατης θέσης και κλίσης του εμφυτεύματος από το στοματικό περιβάλλον στο εργαστήριο, το οποίο επιτυγχάνεται μέσω της διαδικασίας της αποτύπωσης. Η ψηφιακή οδοντιατρική έχει εισβάλει πλέον δυναμικά στην καθημερινή κλινική πράξη και, βέβαια, και στο κομμάτι της αποτύπωσης.

Σκοπός: να αντιπαραβληθεί η ψηφιακή με την αναλογική αποτύπωση στις αποκαταστάσεις εμφυτευμάτων.

Συμπεράσματα: Η ψηφιακή αποτύπωση περιλαμβάνει ένα οπτικό αποτύπωμα του εμφυτεύματος μέσω της τοποθέτησης ενός ειδικού άξονα αποτύπωσης (scanbody) που μεταφέρει την ακριβή θέση του σε ένα λογισμικό CAD, όπου ο οδοντοτεχνίτης αντικαθιστά τον άξονα με αρχεία της αντίστοιχης ηλεκτρονικής «βιβλιοθήκης» και αρχίζει η κατασκευή της εργασίας. Τα πλε-

ονεκτήματα περιλαμβάνουν την άμεση επικοινωνία με το εργαστήριο, την κατασκευή εξατομικευμένων ή υβριδικών abutments, την ταχύτερη κατασκευή μεταβατικών και τελικών αποκαταστάσεων και, βέβαια, τη μεγάλη αποτυπωτική ακρίβεια. Εξίσου σημαντική είναι η καλύτερη αποδοχή της όλης διαδικασίας από την πλευρά του ασθενούς, η ομολογουμένως απλούστερη τεχνική, το συνολικά μικρότερο κόστος για τον κλινικό και η εύκολη εξοικείωση του θεράποντα. Επίσης, δεν επηρεάζεται από την κλίση του εμφυτεύματος και τον τύπο σύνδεσης και οδηγεί σε ακριβέστερα αποτυπώματα, ακόμη και σε all-on-four κατασκευές. Τα αποτελέσματα, ωστόσο, είναι επιφυλακτικά σε αποκαταστάσεις πλήρους φραγμού. Βέβαια, απαιτούνται περαιτέρω in vivo μελέτες για πιο μακροπρόθεσμα συμπεράσματα και μιας και η ψηφιακή οδοντιατρική εξελίσσεται συνεχώς.

7

Πώς επηρεάζονται τα εμφυτεύματα από την χαμηλή οστική πυκνότητα;

Σαμανίδης Κ.*, Παχιού Α., Μπομπέτσος Γ.

*DDS, Εργαστήριο Περιοδοντολογίας, Οδοντιατρική Σχολή, ΕΚΠΑ

Ανασκόπηση σε θέματα ευρύτερου ενδιαφέροντος από τον χώρο των οδοντιατρικών επιστημών

Εισαγωγή: Η ποιότητα και ποσότητα του οστικού υποβάθρου είναι κρίσιμοι παράγοντες για την επιτυχία και επιβίωση των εμφυτευμάτων. Επειδή οι ασθενείς με χαμηλή οστική πυκνότητα αποτελούν μία αυξανόμενη ομάδα τα τελευταία χρόνια η μελέτη της συμπεριφοράς των εμφυτευμάτων στους ασθενείς αυτούς κρίνεται σημαντική.

Σκοπός: Η καταγραφή της συμπεριφοράς των εμφυτευμάτων σε γνάθος με χαμηλή οστική πυκνότητα.

Συμπεράσματα: Δίχως αμφιβολία, απαιτείται ενδελεχής προεγχειρητικός έλεγχος της οστικής πυκνότητας της νωδής περιοχής που μας ενδιαφέρει με CBCT. Γενικά, υπάρχει θετική συσχέτιση μεταξύ της οστικής πυκνότητας και της αρχικής σταθερότητας του εμφυτεύματος. Συνεπώς, σε περιπτώσεις χαμηλής οστικής πυκνότητας προτείνονται η χρήση εμφυτευμάτων συγκεκριμένης γεωμε-

τρίας καθώς και ειδικά πρωτόκολλα τοποθέτησης προκειμένου να αυξηθεί η αρχική σταθερότητα. Παρόλο που η θερμοκρασία που αναπτύσσεται κατά την τοποθέτηση δεν δημιουργεί επιπλοκές στην οστεοενσωμάτωση, ίσως ευνοεί την κατακρύφηση οστική απώλεια στην επουλωτική περίοδο και τη συσσώρευση τάσεων στους περιεμφυτευματικούς ιστούς. Για το λόγο αυτό προτείνονται οι μικρές ροπές κοχλίωσης. Τα ποσοστά επιβίωσης των εμφυτευ-

μάτων σε οστούν τύπου IV εμφανίζονται μεν μικρότερα, ωστόσο παραμένουν ιδιαίτερα υψηλά (88,8%). Η τοποθέτηση εμφυτευμάτων σε λιγότερο πυκνωτικό οστόν είναι εφικτή υπό προϋποθέσεις και με τεχνικές που θα αυξάνουν την σταθερότητα, συνυπολογίζοντας και άλλες αρχιτεκτονικές παραμέτρους μέσω της CBCT. Περαιτέρω έρευνα απαιτείται για πιο μακροπρόθεσμα και ασφαλή συμπεράσματα.

8

Λευκές κηλίδες και Ορθοδοντική Θεραπεία

Σεράφη Μ.*, Παπαδοπούλου Χ., Κανδιόγλου Α.

*Χειρουργός Οδοντίατρος, ΕΚΠΑ

Οι λευκές αδιαφανείς βλάβες ή λευκές κηλίδες αποτελούν μια συνηθισμένη επιπλοκή κατά τη διάρκεια της ορθοδοντικής θεραπείας με σταθερούς μηχανισμούς, οι οποίες επιδεινώνονται με την κακή στοματική υγιεινή. Μετά την εισαγωγή των ορθοδοντικών συσκευών, συμβαίνει μια σημαντική αλλαγή στη βακτηριακή χλωρίδα της οδοντικής μικροβιακής πλάκας και απαιτείται πολυπαραγοντική προσέγγιση για τη διαχείριση των λευκών αυτών κηλίδων.

Η εκπαίδευση και ενημέρωση των ασθενών για την αποτελεσματική στοματική υγιεινή καθίσταται ευθύνη του ορθοδοντικού και του γενικού οδοντιάτρου και αποτελεί το σημαντικότερο προφυλακτικό μέτρο για τους ασθενείς που βρίσκονται υπό ορθοδοντική θεραπεία. Στα προληπτικά προγράμματα περιλαμβάνονται, επίσης, οι τακτικοί έλεγχοι από τον οδοντίατρο με τη μηχανική απομάκρυνση του βιουμενίου, η χρήση φθοριούχων σκευασμάτων, τεχνικών laser, καθώς και φωσφοεπιδίων κα-

ζεΐνς- άμορφου φωσφορικού ασβεστίου (CPP-ACP), τα οποία επηρεάζουν τις διεργασίες αφαλάτωσης και επαναμεταλλικοποίησης των οδοντικών επιφανειών. Οι παραπάνω τεχνικές αποτελούν, επιπροσθέτως, τη θεραπευτική προσέγγιση σε αθεράπευτες λευκές κηλίδες που μετατράπηκαν σε τερηδονικές βλάβες κατηγορίας 1 και 2 κατά ICDAS.

Για την επαναμεταλλικοποίηση και αποκατάσταση των τερηδονικών βλαβών που υπάγονται στις κατηγορίες 3 και άνω κατά ICDAS, απαιτούνται πιο επεμβατικές τεχνικές. Αυτές περιλαμβάνουν την λεύκανση των δοντιών, την μικροσποτριβή των δοντιών με τη χρήση του υδροχλωρικού οξέος και τη χρήση διηθητικής ρητίνης.

Σκοπός της παρούσας εργασίας είναι η ανάλυση της αιτιολογίας των λευκών κηλίδων κατά τη διάρκεια και μετά την ορθοδοντική θεραπεία καθώς και των τρόπων πρόληψης και αντιμετώπισής τους, με βάση την υπάρχουσα βιβλιογραφία.

Βιβλιογραφική Ανασκόπηση του Εύρους της Άνω Γνάθου

Τσουκαλά Ε.*, Τσιτσοπούλου Α.*, Μπισσάνης Η.

*Χειρουργός Οδοντίατρος

Στην παρούσα εργασία ανατρέξαμε στην πρόσφατη βιβλιογραφία για να εξετάσουμε το εύρος της άνω γνάθου, τις μεταβολές που επιτελούνται σε αυτό μέσα στο χρόνο, καθώς και τους παράγοντες που το καθορίζουν, σε ασθενείς που δεν είχαν υποβληθεί σε ορθοδοντική παρέμβαση.

Οι μέθοδοι αξιολόγησης του εύρους της άνω γνάθου που αναφέρονται στις έρευνες μπορούν να κατηγοριοποιηθούν σε: οδοντικές όπου το εύρος υπολογίζεται μετρώντας την απόσταση μεταξύ των πρώτων γομφίων, των πρώτων προγομφίων, των κυνοδόντων και σε ακτινογραφικές όπου μια ακτινογραφία, η προσθιοπίσθια κεφαλομετρική ακτινογραφία ή αξονική τομογραφία είναι απαραίτητη.

Από τις έρευνες που μελετήθηκαν καταλήγουμε πως υπάρχει φυλετικός διμορφισμός, καθώς τα αγόρια

έχουν μεγαλύτερο εύρος άνω γνάθου σε σχέση με τα κορίτσια σε όλες τις ηλικιακές ομάδες και όλες τις συγκλεισιακές τάξεις. Σχετικά με την ηλικία, ενδεικτικά αναφέρουμε πως το διαγομφικό εύρος έχει φτάσει στα 38,2 χιλ. στην περίοδο της νεογιλής οδοντοφυΐας, στην μικτή τα 49,2 χιλ. και στην μόνιμη τα 52,3 χιλ. κατά μέσο όρο, οπότε και μένει σταθερό από εκεί και έπειτα. Τέλος, ανάλογα την τάξη κατά Angle, καταλήγουμε πως οι ασθενείς με ιδανική σύγκλειση και I τάξη έχουν διακυνοδοντικό εύρος 33,7 χιλ. κατά μέσο όρο, μεγαλύτερο σε σύγκριση με τους ασθενείς II και III τάξης, με διακυνοδοντικό εύρος 33 χιλ. και 32,7 χιλ. αντίστοιχα. Ότι αφορά το διαγομφικό όμως εύρος, είναι μεγαλύτερο σε ασθενείς III τάξης ακολουθούμενο από τους ασθενείς I τάξης και έπειτα της II τάξης, με 54,6 χιλ. έναντι 51,4 χιλ. και 48 χιλ. αντίστοιχα.